وزارة التعليم العالي والبحث العلمي

رئاسة جامعة القادسية

كلية الطب البيطري

دراسة كفائه السونار في تشخيص الحمل في الابقار

بحث مقدم الى مجلس كلية الطب البيطري وهو جزء من متطلبات نيل شهادة البكالوريوس في الطب البيطري

من قبل الطالب:-

رسول سماح زعيج عباس علي حسين

بأشراف الدكتور:-

أ.د. ضياء حسين جاسم

بسم الله الرحمن الرحيم

هُوَ الَذِي يُصَوِرُكُمْ فِي الْأَرحَامِ كَيْفَ يَشَاءُ لَا إِلَهَ إِلَا هُوَ أَلْعَزِيزُ أَلْحَكِيمُ

صدق الله العظيم

آل عمران ألآية ٦

اقرار المشرف/

اشهد بان هذا البحث الموسوم:

(دراسة كفائه السونار في تشخيص الحمل في الابقار)

قد تم بأشرافي في كلية الطب البيطري (جامعة القادسية)، وهو جزء من متطلبات نيل درجة البكلوريوس في الطب والجراحة البيطرية .

التوقيع :

اسم المشرف :

الدرجة العلمية :

التاريخ :

أقرار رئاسة الفرع/

نؤيد بأن كل من الطالب:

رسول سماح زعيج، عباس علي حسين.

قد اكملا متطلبات بحث التخرج الموسوم:

(دراسة كفائه السونار في تشخيص الحمل في الابقار)

كجزء من متطلبات نيل درجة البكلوريوس في الطب والجراحة البيطرية

مقرر المادة:

ر. الفرع:

الأهداء:-

باسم الخالق الذي اضاء الكون بنوره البهي وحده اعبد وله وحده اسجد خاشعا شاكرا لنعمته وفضله علي في اتمام هذا الجهد.

الى...

صاحب الفردوس الاعلى وسراج الامة المنير وشفيعها النذير البشير محمد (صل الله عليه واله وسلم).

الى...

من سهر الليالي ،ونسي الغوالي ، وظل سندي الموالي ، وحمل همي غير مبالي ،بدر التمام والدي الغالي.

الى...

من لثقلت الجفون سهرا ، وحملت الفؤاد هما ،وجاهدت الايام صبرا ،وشغلت البال فكرا، ورفعت الايادي دعائا ،وايقنت بالله املا ، اغلا الغوالي واحب الاحباب ،امي العزيزة الغالية.

الى...

ورود المحبة وينابيع الوفاء الى من رافقوني في السراء والضراء الى اصدق الاصحاب اخواتي واخواتي.

الى...

القلعة الحصينة الي التجا اليها في شدتي ومحنتي اصدقائي الاعزاء.

الخلاصــة:

تم اجراء هذه الدراسة لمعرفة مدى دقة الامواج فوق الصوتية مقارنة بكل من الطرائق الادارية والحقلية والمختبرية في تشخيص الحمل في الابقار المحلية.

وتم التوصل الى ان استعمال طريقة الفحص بالامواج فوق الصوتية افضل من الطرق التقليدية في تشخيص الحمل في الابقار بنسبة قد تصل الى ٩٦% اكثر كفائة من بقية الطرق وظمان وجود الجنين ومعرفة جنسه وقياس عدد نبضاته بالاضافة الى حيوية الجنين وحجمه من دون الحاجة للجوء للمختبر او القيام بالحسابات وعد الايام او التشخيص الخاطئ من قبل الطبيب الفاحص.

Summary:

The aim for this study is to know the Accuracy of using ultrasound comparing the use of the managemental , Field & Laparotomy methods in diagnosing pregnancy in domestic cows.

The result was that is the using of the ultrasound method is 96% more sufficient than the traditional methods in diagnosing pregnancy as well as insure the present of the fetus , It's sex ,It's activity ,The heart beat & It's size without the need of going to the lap and waiting the result or counting days till parturition and to avoid the fault diagnosis of the inspector.

فهرست المحتويات

الموضوع	الصفحة
الفصل الأول : المقدمة	١-٢
الفصل الثاني : استعراض المراجع	٣
٢-١ الحمل في الابقار	٣
٢- ٢ تطور الجنين أثناء فترة الحمل	٤
٢-٣ الاغشيـة الجنينية	٥
٢-٤ التغيرات التي تحصل في الاعضاء التناسلية خلال فترة الحمل	٦
٢-٤-١ المبيض	٦
٢-٤-٢ الرحم	٧
٢-٥ طرائق تشخيص الحمل في الابقار	٨
٢-٥-١ الطرائق الادارية	٩
٢-٥-٢ الطرائق المختبرية	١٠
٢-٥-٢-١عامل الحمل المبكر	١٠
٢-٥-٢-٢ البروتين ب الخاص بالحمل	١٠
٢-٥-٢-٣ قياس تركيز البروجيستيرون في الحليب والبلازما	١١
٢-٥-٢-٤ قياس تركيز الإسترون سلفيت في الحليب	١١
٢-٥-٣ الطرائق الحقلية	١٢

٢-٥-٣-١ الفحص عن طريق المستقيم	١٢
٢-٥-٣-٢ الفحص المهبلي	١٣
٢-٥-٤ التصوير بالأمواج فوق الصوتية	١٤
٢-٥-٤-١ نظام الدوبلر	١٥
٢-٥-٤-٢ نظام صدى النبضات (A-Mode)	١٦
٢-٥-٤-٣ النظام الفوري للفحص بالأمواج فوق الصوتية (B-Mode)	١٦
٢-٦ تقدير عمر الحمل عند الأبقار	١٧
٢-٦-١ أهمية تقدير عمر الحمل	١٩
٢-٦-٢ الطرائق التقليدية المتبعة لتقدير عمر الحمل	١٩
٢-٦-٢-١ تقدير عمر الحمل بواسطة الجس اليدوي	١٩
٢-٦-٢-٢ تقدير عمر الحمل بإستخدام التصوير بالأمواج فوق الصوتية	٢٠
٢-٧ الدراسات في العراق لتشخيص وتقدير عمر الحمل	٢٤
المصادر	

الفصل الاول: المقدمة

يعد تشخيص الحمل في الابقار من الأمور المهمة جداً التي يعتمد عليها في إدارة حقول تربية الأبقار. و لمعرفة عمر الحمل الأثر الكبير في إنجاح إدارة حقول تربية الأبقار لما له من أهمية في تحديد وقت الولادة إذ يتم تهيئة الأبقار للولادة من خلال تجفيف الضرع و تحديد نوع العليقة التي تعطى للأبقار في الفترة الأخيرة من الحمل و أخيراً نقل الأبقار إلى الحظائر المخصصة للولادة لتتم مراقبتها خلال المرحلة الأخيرة من الحمل لتفادي المشاكل أثناء الولادة و هذا يؤدي الى التقليل من موت المواليد بسبب عسر الولادة، و قد أستخدمت طرائق مختلفة لتشخيص الحمل في الأبقار إختلفت بين طرائق التحليل المختبري و الطرائق السريرية ، مثل التشخيص عن طريق الجس عبر المستقيم والتشخيص عن طريق الأمواج فوق الصوتية.

أعتمد في تقدير عمر الحمل بالدرجة الرئيسية على وقت التلقيح الذي يعد اليوم صفراً من الحمل، و هذه الطريقة هي الأدق في تحديد عمر الحمل، إلا ان الطريقة المعتمدة في تربية الأبقار في العديد من الدول و منها العراق لا تعتمد نظام السجلات و تدوين موعد تلقيح الأبقار، فضلاً عن أن عدداً كبيراً من المربين يترك الأبقار مع الثيران من دون الأنتباه إلى موعد التلقيح و بدء الحمل. لذلك و في مثل هذه الحالات فإن عملية تقدير عمر الحمل تتطلب إعتماد آلية للحصول على نتائج دقيقة.

سابقا أعتمد في تقدير عمر الحمل عند الأبقار على الجس عن طريق المستقيم إذ يتم تقدير عمر الحمل من خلال موقع الرحم و حجمه و كذلك موقع الجنين في الثلث الأخير من الحمل، إلا إن هذه الطريقة فيها نسبة خطأ عالية جدا، فضلاً عن الأختلافات الفردية بين الفاحصين في أعطاء النتائج(Noakes et al.,2001).في مجال علم الأجنة يتم تحديد عمر الجنين بأخذ بعض القياسات يعد في مقدمتها طول الجنين((Laven and Peters, 2001، إلا أن هذه الطريقة لا يمكن الأعتماد عليها لتقدير عمر الحمل إذ تتطلب العملية إخراج الجنين و أخذ قياساته.

أما في الوقت الحالي فيعتمد و بنجاح كبير على تقنية التصوير بالأمواج فوق الصوتيه التي تجرى إما عبر المستقيم و إما عبر جدار البطن في تشخيص الحمل، إذ توفر هذه الطريقة إمكانية مراقبة الرحم و الجنين في المراحل المختلفة من الحمل فضلا عن امكانية أخذ القياسات لأجزاء الرحم و أجزاء الجنين(Rajamahendran et al., 1994).

هنالك العديد من الدراسات التي أعتمدت تقنية التصوير بالأمواج فوق الصوتية لتقدير عمر الحمل في حيوانات عدة في مقدمتها الأغنام (Doize et al., 1997; Oral et al., 200) و الماعز (Nwaogu et al., 2010; Abdelghafar et al., 2011) إذ تُفحص هذه الحيوانات من خلال المستقيم أو عبر جدار البطن و أعتمدت فيها مجموعة من

القياسات لتقدير عمر الحمل مثل قياس قطر اللحيمات الرحمية، قياس طول الجنين، قياس قطر الرأس، قياس أبعاد القلب و أخذ قياس عظام الأطراف للجنين(الرواي، ٢٠٠٥). أما في الأبقار فإن دراسات محدودة إستخدمت التصوير بالأمواج الفوق الصوتيه عبر المستقيم لتقديرعمرالحمل في الأبقار إذ أعتمدت على مجموعه من القياسات كان في مقدمتها قياس حجم اللحيمات الرحميه، قياس طول الجنين، و قطر الرحم، و عرض الصدر (White et al.,1985; Bergamaschi et al., 2004; Blankenvoorde,2010)

كما سجلت دراسة واحدة فقط أستخدم فيها التصوير بالأمواج فوق الصوتية عبر جدار البطن لتقدير عمر الحمل في الأبقار بين ٧٣-١٩٠ يوماً من الحمل إعتماداً على قياس عرض الصدر و عرض البطن و عرض الحبل السري(Hunnam et al.,2009).

في العراق دراسات محدودة جدا إعتمدت تقنية التصوير بالأمواج فوق الصوتية لتشخيص الحمل في الأبقار(Aziz,2013). في حين لا توجد أي دراسة سبق و إن أجريت لتقدير عمر الحمل في الأبقار العراقية معتمدة على تقنية التصوير بالأمواج فوق الصوتية.

هنالك العديد من الحالات التي ترد إلى المستشفيات و المستوصفات البيطرية يطلب فيها المربي معرفة عمر الحمل في الأبقار إلا إنه لا توجد طريقة يمكن الأعتماد عليها في إعطاء نتائج جيدة لتقدير عمر الحمل في الأبقار، لذلك صممت هذه الدراسة التي تهدف إلى:

١-التعرف إلى إمكانية إستخدام التصوير بالأمواج فوق الصوتية عبر جدار البطن لتقدير عمر الحمل في الأبقار.

٢-التعرف على القياسات التي يمكن الحصول عليها من خلال التصوير بالأمواج فوق الصوتية عبر جدار البطن.

٣-إيجاد معادلات خط الأنحدار التي تربط نتائج القياسات و عمر المل في الأبقار.

٤-إشتقاق معادلات لمعرفة مدى الإرتباط بين العمر الحقيقي و العمر المحسوب للحمل في الأبقار.

الفصل الثاني: استعراض المراجع

٢-١ الحمل عند الأبقار

الحمل هي المدة ما بن تلقيح البقرة بعد الشبق و الولادة، تتراوح مدة الحمل في الأبقار ما بين ٢٨٠-٢٨٥ يوماً(Ball andPeters,2004).تتأثر مدة الحمل بعدة عوامل؛ منها متعلق بالأم (خصوصاً عمر الأم إذ وجد إن مدة الحمل في الأباكير تكون أقل منها في الأبقار الأكبر عمراً)، و عوامل متعلقة بالجنين(مدة الحمل بجنين ذكر تكون

أطـول بيـوم أو يـومين مـن الحمـل بجنـين أنثـى، كمـا إن مـدة الحمـل بتـوأم تكـون أقصـر ب ٣-٦ أيـام مـن الحمـل المفـرد)، و عوامـل وراثيـة(تختلـف مـدة الحمـل مـن سـلالة لأخـرى ضـمن الجنس الواحـد) و عوامـل بينيـة(موسـم الـولادة لـه تـأثير علـى مـدة الحمـل)(Hafez and Hafez,2000).

تقسـم مـدة الحمـل إلـى ثـلاث مراحـل الأولـى: و هـي مرحلـة البيضـة(Ovum)التـي تنحصـر بـين عمـر صـفر إلـى ١٣ يومـاً، و الثانيـة: هـي مرحلـة الجنـين المبكـر(Embryo) التـي تمتـد مـن عمـر ١٤-٤٥ يومـاً إذ يحصـل تمـايز لأنسـجة الجنـين و أعضـائه خـلال هـذه المرحلـة و الثالثـة: هـي مرحلـة الجنـين(Fetus)و التـي تبـدأ مـن عمـر ٤٦ يومـاً و تنتهـي عنـد الـولادة إذ تقصـر هـذه المـدة علـى نمـو و كبـر حجـم الجنـين(Ball and Peters,2004).

تبـدأ عمليـة الحمـل عنـد الأبقـار كمـا فـي حيوانـات أخـرى بمـا يسـمى بـالتميز الأمـوي للحمـل(Matemal recognition of pregnancy) إذ يبقـى الجسـم الاصـفر(Corpus luteum)و لا يتحلـل و بـذلك يبقـى تركيـز هرمـون البروجسـتيرون مرتفعـا و هـذا يقـوم بـدوره و مـن خـلال التغذيـة الرجعيـة السـالبة(Negative feedback mechanism) علـى غـدة تحـت المهـاد(Hypothalamus)بتثبـيط تطـورات الجريبـات و عمليـة الإباضـة و يمنـع الرجـوع إلـى دورة شـبق جديـدة(Noakes et al.,2001).فـي الأبقـار غيـر الحوامـل تنتهـي دورة الشـبق بتحلـل الجسـم الأصـفر بفعـل هرمـون البروسـتوكلاندينF2a(Prostaglandin F2a)الـذي يفـرز مـن البطانـة الداخليـة للـرحم، إذ يـتم إفـراز هـذا الهرمـون بآليـة خاصـة بعـد إرتبـاط هرمـون الأوكسيتوسـين(Oxytocin)المفـرز مـن المبـيض بمسـتقبلاته فـي بطانـة الـرحم. فـي الأبقـار الحوامـل تتوقـف عمليـة تحلـل الجسـم الأصـفر إذ لا يـتم إنتـاج و إطـلاق هرمـون البروسـتاكلاندينF2aمـن بطانـة الـرحم و ذلـك لأن الجنـين و بعمـر ١٣-٢١ يومـاً مـن الحمـل يقـوم بإنتـاج مـادة بروتينيـة يطلـق عليهـا بـروتين الأرومـة الغاذيـة البقـري-١ bTp-1)Bovine trophoblastic protein1)و هـي نـوع مـن المـواد التـي يطلـق عليهـا الأنتروفيـرونInterferon لـذلك يطلـق علـى هـذه المـادة البروتينيـة أسـم الأنتروفيـرون البقـري تـاوbIFN-t)Bovine interferon-t) يقـوم الأنتروفيـرون البقـري تـاوbIFN-t بتثبـيط تطـور مسـتقبلات الأوكسيتوسـين فـي بطانـة الـرحم و بـذلك لا يحـدث الأرتبـاط بـين الأوكسيتوسـين و مسـتقبله فـي بطانـة الـرحم ممـا يمنـع إنطـلاع البروسـتوكلاندين F2aمـن بطانـة الـرحم و بالتـالي بقـاء الجسـم الأصفر(Senger,2005).

٢-٢ تطور الجنين أثناء فترة الحمل

يبـدأ الحمـل بخصـوص عمليـة أتحـاد الحـيمن مـع البيضـة فـي قنـاة البـيض إذ تتكـون الزيجـة(Zygote). تبـدأ الزيجـة بمجموعـة مـن الأنقسـامات الخيطيـة تـدعى الأنقسـامات الأنشـطارية Cleavage divisionsو بعـد أول عمليـة أنقسـام للزيجـة تنـتج خليتـان يطلـق

عليهـا خلايـا الأرومـات (Blastomers)و التـي تنقسـم لتكـون ٤ ثـم ٨ ثـم ١٦ خليـة، تحدث هذه الأنقسامات في قناة البيض(Senger,2005).

بعـد ٢-٥ أيـام و بفضـل حركـة أهـداب الخلايـا المبطنـة لقنـاة البـيض و التقلصـات العضـلية لقنـاة البـيض تنتقـل كتلـة الخلايـا الجنينيـة لتـدخل إلـى الـرحم يـتم بعـدها و بعمـر٤-٧أيـام زوج مـن الأنقسـامات الإنشـطارية لتتحـول كتلـة الخلايـا الجنينيـة إلـى التويثـة (Morula). تتطـور التويثـة إلـى كـيس الأرومـة(Blastocyst)و هـي عبـارة عـن طبقـة خارجيـة مرصوصـة مـن الخلايـا يطلـق عليهـا Trophoblast تحتـوي فـي وسـطها علـى تجويـف ممتلـئ بالسـائل يطلـق عليـه Blastocoal. يسـتمر كـيس الأرومـة بـالنمو ثـم يحـدث شـق فـي النطـاق الشـفافzona pellucida المحـيط بالبيضـة لـيفقس كـيس الأرومـة و الـذي يطلـق عليـه فـي هـذه المرحلـة إسـم كـيس الأرومـة الفـاقس Hatched blastocystحيـث يكـون حراً داخل بطانة الرحم.

خـلال الأيـام ٩-١١مـن الحمـل يتطـور كـيس الأرومـة الفـاقس لتظهـر فيـه كتلـة مـن الخلايـا التـي سـتتمايز فـي المسـتقبل و تكـون الجنـين و طبقـة رقيقـة شـفافة تتطـاول لتشـمل كـلا قرنـي الـرحم إذ يصـبح طولهـا بحـدود٤٠سـم و قطرهـا٢ملـم و ذلـك بعمـر ١٨ يومـاً مـن الحمل(Decoteaux et al.,2010).

فـي اليـوم١٩ مـن الحمـل يبـدأ الجنـين بالألتصـاق فـي بطانـة الـرحم و بعمـر٢٠ يومـاً مـن الحمـل تبـدأ المشـيمة بـالتكون لتكـون واضـحة جـدا بعمـر ٢٧يومـاً مـن الحمـل . فـي اليـوم٢٢مـن الحمـل تبـدأ أجـزاء الجنـين بـالظهور، و فـي اليـوم ٢٥- ٢٦مـن الحمـل تلاحـظ أطـراف الجنـين كنتـوء إذ يصـبح طـول الجنـين٧-٨ ملـم و مـن هـذا الوقـت إلـى عمـر ٥٠ يومـاً مـن الحمـل قُـدر معـدل النمـو لجنـين الأبقـار ب١,١ملـم/ يـوم (Pierson and Ginther,1984).

بعمـر ٤٥يومـاً مـن الحمـل يأخـذ الجنـين شـكله النهـائي الواضـح إذ يمكـن تميـز الـرأس و العنـق و الأطـراف و الـذيل حتـى أصـابع القـدم تكـون واضـحة، و مـن هـذا العمـر و إلـى نهايـة مـدة الحمـل تقتصـر التغيـرات علـى كبـر حجـم الجنـين فقـط(Decoteaux et al., 2010).

٢-٣ الأغشية الجنينية

يبـدأ الأديـم المتوسـط (mesoderm) بـالتطور و النمـو بـين الأديـم البـاطن البـدائي(endoderm)و الجنـين. و يسـتمر الأديـم المتوسـط بـالنمو، يضـغط باتجـاه الأديـم الظـاهر الغـاذي (trophectoderm) إلـى أن ينـدمج معـه و يكـون الغشـاء المشـيمي (chorine) ينثنـي الغشـاء المشـيمي(chorine) باتجـاه الأعلـى لتكـون تراكيـب تـدعى الطيـات السـلوي(amnionic folds)، تسـتمر هـذه الطيـات بـالنمو باتجاهـه الأعلـى حـول الجنـين السـلي(amnion).الحجـرة الصـغيرة للسـلي تمتلـئ بالسـوائل لكـي تحمـي الكتلـة الجنينيـة مـن الصـدمات الميكانيكيـة، التجويـف السـلوي يمكـن تحسسـه عـن طريـق الجـس

المستقيمي في عمر حمل بين ٣٠ و ٤٥ يوم من الحمل و يكون على شكل بالونه منتفخة في الرحم بعد شهر واحد من عملية التلقيح يكون طول المشيمة ١سم فقط، الحوصلة المشيمية التي تشبه السلسلة الأولى تكون ذات جوف منتفخ محاط بالسلى و يشتمل على الجنين ، يمتلئ تدريجياً بالسائل اللقانقي (allantoic fluid) إلى ان يكون الكيس اللقانقي المشيمي الواسع (allanto-chorionic sac) هذه تعد أول بداية توسعية للمشيمة و التي تحدث بحدود٣٥ يوماً من الحمل. في هذا الوقت يبدأ الغشاء المشيمي(chorion)عادة بالتوسع و التمدد في قرن الرحم غير الحامل إلى أن يصل طوله إلى ٤٠سم و يبلغ عرضه في أوسع جزء من قرن الرحم الحامل من ٣-٤سم.

اللقانق هو نمو خارجي للقناة الهضمية البدائية للجنين و الذي يحتوي على النفايات السائلة للكتلة الجنينية، ينتشر في الحويصلة المشيمية و يكون على شكل كيس بارز فيها، تجعل الاتصال بها يبدو خارجياً كأنه مع المشيمة و يكون على شكل كيس بارز فيها، تجعل الأتصال بها يبدو خارجياً كأنه مع المشيمة ليشكل الحويصلة اللقانقية المشيمية(allantochorionic)، و داخلياً تتحد مع السلي لتعطي زيادة و ارتفاعا للسلي اللقانقي(allanto-amnion)(Noakes et al.,2001).

خلال الحمل يصبح الكيس اللقانقي مملوءاً بالسوائل و يقوم بالضغط على المشيمة و يكون غشاء جديد هو اللقانقي المشيمي (Allanto chorion) . هذا الغشاء هو الذي يجهز الأتصال مع بطانة الرحم. و في اليوم الرابع و العشرين من الحمل يصبح اللقانقي بحدود١ متر طولا و ٣ملم عرضا، و في اليوم الخامس و الثلاثين من الحمل تنحل النهاية اللقانقية المشيمية مما يؤدي إلى قصر اللقانقي (Decoteaux et al.,2010).

تتكون المشيمة (placenta) من مكونات جنينية تشتق من الغشاء المشيمي (chorion) و المكونات الداخلية من بطانة رحم الأم . يقوم ارتباط الكتلة الجنينية مع البطانة الداخلية لرحم الأم بتقديم التغذية للكتلة الجنينية و الحماية أثناء عمليات التطور. تمتلك المجترات مشيمة من النوع الفلقي.

و التي تتألف من أوعية دموية و أنسجة رابطة (Senger,2005). يتألف المشام من فلقة الجنين و لحيمات الأم و التي منشؤها من منطقة الحليمات في الرحم. و فائدة المشام التي تكون في مناطق محددة للتبادلات الأيضية و التي تصل أعدادها تقريباً إلى ١٢٠مشام في الأبقار ترتب في اربعة صفوف في كل من قرني الرحم. يتم عن طريق هذه المشام تبادل التغذية و الغازات بين الأم و الجنين (Noakes et al.,2001).

٢-٤ التغيرات التي تحصل في الأعضاء التناسلية خلال فترة الحمل

٢-٤-١ المبيض

يتكون الجسم الأصفر على المبيض بعد عملية تبويض الجريب سابق للإباضة، و يقوم الجسم الأصفر بإفراز البروجستيرون الذي يقوم بدوره بدعم و ترسيخ الحمل. في

الأبقار التي لم يحدث لهن حمل يبدأ الجسم الأصفر بالأضمحلال عند اليوم ١٧-١٨بعد عملية الإباضة، في حين يبقى الجسم الأصفر فعالاً وظيفياً إلى أكثر من ٢٠٠يوم خلال فترة الحمل(Beindorf et al.,2010)

يكون الجسم الأصفر المصدر الرئيسي للبروجستيرون طيلة فترة الحمل و هو المسؤول على الحفاظ أو أدامة الحمل، تجهز المشيمة كميات قليلة فقط من البروجستيرون. و قد وجد أن إزالة المبيض قبل ال٢٠٠ يوم من الحمل ينتج عنه عادةً الإجهاض. يختلف حجم الجسم الأصفر في الأبقار الحوامل عن تلك التي تكون غير حامل، إذ يكون معدل الجسم الأصفر في الأبقار الحوامل ٣٠,٢ ملم، أما في الأبقار غير الحوامل فيكون معدل حجم الجسم الأصفر ٢٣,٠٨ملم

. (Taylor and (Rajamahendran,1991)

أما بالنسبة لموقع المبيض ففي تقدم الحمل يتغير موقع المبايض، في الأبقار الأباكير و الأبقار صغيرة العمر تقع المبايض في التجويف الحوضي، أما الأبقار متكررة الولادات غير الحوامل غالباً ما تتواجد المبايض في التجويف البطني على بعد ٥-٨سم للأمام من الحوض، مع زيادة وزن الرحم في حالة الحمل تكون المبايض غائرة في داخل التجويف البطني و تكون بعيدة لا يمكن الوصول إليها، بعد اليوم ١٠٠ من الحمل يمكن تحسس المبيض عن طريق الجس المستقيمي إذ يكون المبيض في نفس جهة القرن الحامل بحدود ٨-١٠سم إلى الأمام قليلاً أسفل حافة عظم الحوض و المبيض الذي يقع بطرف قرن الرحم غير الحامل يكون أكثر قربا من حافة عظم الحوض، هنالك بعض الحالات التي يمكن الكشف فيها عن المبيض حتى بعد اليوم ١٥٠ من الحمل على الرغم من أن في مثل هذا الوقت هنالك مخاوف من الخلط بين المبايض و الفلقات الرحمية، في المراحل المتأخرة من الحمل لا يمكن تحسس المبيض عن طريق المستقيم و ذلك لعدم إمكانية الوصول إليه لأنه سيكون عميقاً داخل التجويف البطني (Noakes et al.,2001).

٢-٤-٢ الرحم

يبدأ الرحم بالزيادة في الحجم بحدود اليوم الثامن و العشرين من الحمل و يمكن تحسس حجرة السائل السلوي و التي تكون على شكل بالون منتفخ قطره ٢سم و التي تشغل الجزء الحر من القرن الحامل، تبدأ حجرة السائل السلوي بالنمو إلى أعلى من ٣و٥سم في اليوم٣٥ و٦٠ من الحمل على التوالي.

حجرة السائل اللقانقي تكون اكثر طولاً من حجرة السائل السلوي و لكن لا يمكن تحسسها عند عمر الثامن و العشرين يوماً من الحمل، يصبح قطر قرن الرحم الحامل من ٥ إلى ٦,٥سم عند عمر الخامس و الأربعين يوماً من الحمل، و من ٦,٥ إلى ٧سم عند عمر الستين يوماً من الحمل، و من ٨ إلى ١٠سم عند عمر تسعين يوماً من الحمل، و يكون ١٢سم عند عمر ١٢٠يوماً من الحمل، و ١٨ سم عند عمر ١٥٠يوماً من الحمل (Noakes et al.,2001).

فـي بعـض الأبقـار و بحـدود اليـوم تسـعين مـن عمـر الحمـل يتموضـع الـرحم علـى حافـة عظـم الحـوض و لكـن فـي كثيـر مـن الأبقـار خصوصـاً متعـددة الـولادات يقـع الـرحم فـي التجويـف البطنـي. فـي الشـهر الرابـع مـن الحمـل و فـي كـل الأبقـار يغـور الـرحم أسـفل عظـم الحـوض بأتجـاه التجويـف البطنـي، و عمومـاً فـأن غالبيـة الأبقار(بحـدود٦٠%) يكـون الحمل في القرن الأيمن للرحم(Hammond,1927).

خـلال فتـرة الحمـل يبـدأ الشـريان الرحمـي بالزيـادة فـي الحجـم و يلاحـظ تغيـر فـي صـفات موجـة النـبض، التغيـرات بالموجـات النبضـية يـدعى بـالخرير(Thrilling).و يمكـن ملاحظـة خريـر الشـريان الرحمـي مـن جانـب قـرن الـرحم الحامـل بحـدود اليـوم١٠٠ مـن عمـر الحمـل و يمكـن ملاحظتـه فـي جانـب قـرن الـرحم غيـر الحامـل بحـدود اليـوم١٥٠ مـن عمر الحمل.

اللحيمـات الرحميـة تكـون دالـة أكيـدة علـى وجـود الحمـل و لكـن هنالـك إختلافـات بحجـم هـذه اللحيمـات مـع اخـتلاف مراحـل الحمـل و كـذلك مـع الأختلافـات الفرديـة و التـي تـؤدي إلـى أخـتلاف فـي أعـداد هـذه اللحيمـات، و كـذلك هنالـك إختلافـات مـن خـلال الـرحم نفسـه، إذ أن اللحيمـات الرحميـة التـي تقـع وسـط قـرن الـرحم الحامـل تكـون أكبـر مـن اللحيمـات الرحميـة التـي تقـع فـي نهايـات القـرن الحامـل، فـي حـين تكـون اللحيمـات الرحميـة فـي قـرن الـرحم غيـر الحامـل أصـغر حجمـاً مـن اللحيمـات الرحميـة فـي القـرن الحامـل، مـع اسـتمرار الحمـل تصـبح اللحيمـات الرحميـة تـدريجياً أكبـر حجمـاً حتـى تصـل إلـى نهايـة فتـرة الحمـل إذ يكـون قطرهـا مـن ٥-٦سـم، و لكـن هـذه اللحيمـات لا يمكـن تحسسـها خـلال الشـهر الخـامس و السـادس مـن الحمـل بسـبب وقـوع الـرحم عميقـاً فـي التجويـف البطنـي(Noakes et al.,2001).

٢-٥ طرائق تشخيص الحمل في الأبقار

هنـاك طرائـق مختلفـة و مناسـبة لتشـخيص الحمـل فـي الأبقـار فـي مراحـل الحمـل المختلفـة، هـذه الطرائـق تتـراوح بـين المختبريـة مـن خـلال التعـرف علـى المـواد التـي تتواجـد فـي سـوائل جسـم البقـرة الحامـل، و اسـتخدام الأنـواع المختلفـه مـن أجهـزة التصـوير بـالأمواج فـوق الصـوتية إلـى السـريرية البسـيطة مثـل الجـس عـن طريـق المسـتقيم. الجـدول رقـم ١ يعـرض طرائـق تشـخيص الحمـل فـي الأبقـار و عمـر الحمـل الـذي يمكـن فيـه إسـتخدام الطريقه (Noakes et al.,2001).

الجدول ١ : طرائق تشخيص الحمل في الأبقار(Noakes et al.,2001).

طرائق تشخيص الحمل	عمر الحمل
عامل الحمل المبكر(EPF)/(ECF)	٣ أيام
التصوير المباشر بواسطة الموجات فوق الصوتية	١٣ يوم
فشل الرجوع إلى دورة الشبق و بقاء الجسم الأصفر	٢١ يوم
تركيز البروجستيرون في الحليب و بلازما الدم	٢١-٢٤يوم
فحص بروتين الحمل الخاص(PSPB)	٢٤يوم
تحسس إنزلاق الأغشية الجنينية(الغشاء اللقانقي المشيمي)	٣٣يوم
تضخم في قرن الرحم الحامل و إختلاف في الحجم بين القرنين، ترقق في جدار الرحم، إمتلاء السوائل و تأرجحها في قرن قرني الرحم	٣٥يوم
التحسس المبكر للجنين عندما يفقد الغشاء السلوي صلابته	٤٥-٦٠يوم
تحسس اللحيمات الرحمية و الفلقات الجنينية	٨٠يوم
تضخم في الشريان الرحمي الأوسط و جس الخرير	٨٥يوم
وجود كبريتات الأيسترون في الدم أو الحليب	١٠٥يوم
تحسس الجنين	١٢٠يوم

٢-٥-١ الطرائق الإدارية

في مقدمة الطرائق الإدارية فشل العودة إلى الشبق و بقاء الجسم الأصفر، إذ إن الفشل في تحلل الجسم الأصفر في اليوم الحادي و العشرين من دورة الشبق يدل على إحتمالية حدوث الحمل. و لكن من النادر إستخدام هذه الطريقة و إعتبارها طريقة عملية لأن هنالك عدة أسباب عدة لبقاء الجسم الأصفر مع غياب الحمل، و هذا يشكل خطأ كبيراً.

و من الطرائق الإداريه الأخرى التي تستخدم لتشخيص الحمل في الأبقار مراقبة تطور و نمو الضرع. في الأبقار الأباكير تبدأ الحلمات بالكبر في الشهر الرابع و مع الخبرة القليلة يكون من السهل تمييز الأبقار الحوامل من الأبقار غير الحوامل. في الشهر السادس من الحمل يصبح الضرع أكثر صلابة عند لمسه و يمكن رؤية كبر حجمه بوضوح، و في نهاية فترة الحمل يصبح التضخم تقدميا يلاحظ هذا التضخم خاصة في آخر شهر من الحمل، و مع إقتراب موعد الولادة يصبح الضرع كبيراً للعيان و متورماً و تأخذ الحلم شكلاً شمعياً متورماً.

و من الطرائق الإدارية الأخرى نهز البطن، تتضمن هذه الطريقة دفع البطن من الأتجاه البطني و الخاصرة بواسطة قبضة اليد بحيث تكون عملية الدفع مناسبة، الهدف من عملية الدفع هو دفع الجنين الذي يطفو في السوائل الجنينية بعيداً عن جدار الجسم و التعرف بوجوده عندما يتأرجح عائداً لموقع قبضة اليد (Noakes et al.,2001).

٢-٥-٢ الطرائق المختبرية

٢-٥-٢-١ عامل الحمل المبكر

عامل الحمل المبكر(Early pregnancy factor)هو عبارة عن مناعة ضد البروتينات السكرية التي تنتجها البقرة الحامل خلال فترة حملها، أكتشف هذا العامل لأول مرة في الفئران الحوامل(Morton et al.,1974)و لاحقاً في الحيوانات الحقلية الكبيرة، في الأبقار يمتلك هذا العامل وزناً جزيئياً مقداره ٢٠٠٠٠٠(Threlfall,1994).و يمكن الكشف عن عامل الحمل المبكر في وقت مبكر و ذلك بعد ٣ أيام من التلقيح من خلال مجموعة من إختبارات يمكن إجراؤها على مصل الدم أو الحليب. بينت الدراسات إن حساسية الأختبار، الخصوصية، القيمة التنبؤية الإيجابية، القيمة التنبؤية السلبية، و الدقة كانت ٨٦%، ٤%، ٤٩%، ٢٣%، ٤٦% على التوالي، و لهذا فإن هذا الإختبار ليس بطريقة موثوقة جداً لكشف الحمل(Broaddus,2005).

٢-٥-٢-٢ البروتين ب الخاص بالحمل

يكشف عن البروتين ب الخاص بالحملpregnancy specific protein Bفي مصل الأم بعد ٢٤ يوماً من الحمل. يفرز هذا البروتين من خلايا ثنائية النواة التابعة للأديم الظاهر للأرومة الغادية (Reimers et al;Senger,2005).يمتلك هذا البروتين نصف عمر طويل لذا يمكن الكشف عنه في مصل الأبقار حتى بعد عدة أسابيع من الولادة، و لذا قد يعطي الإختبار نتيجة موجبة كاذبة بسبب موت الجنين المبكر التي تحدث بعد موت الكتلة الجنينية و موت الجنين. و يمكن الكشف عنه بعد موت الكتلة الجنينية أو بعد موت الجنين في المصل في التركيز ذاته. الطريق الرئيسة لقياس هذ البروتين هي القياس الأشعاعي المناعيradio-immunoassay كما يمكن إستخدام الELISA للكشف عن هذا البروتين. و قد بينت الدراسات أن حساسية هذا الإختبار قد تصل إلى ٩٤% عند عمر ٣٠ يوماً من الحمل(Sasser and Ruder,1987;Romano andLarson,2010).كما لوحظ وجود علاقة جيدة بين تركيز هذا البروتين و عدد الأجنة لذلك، أستخدمت هذه الطريقة للكشف عن التوائم (Dobson et al.,1993;Patel et al.,1995).

٢-٥-٢-٣ قياس تركيز البروجستيرون في الحليب و البلازما

إن هرمون البروجستيرون يعبر و يصل الغدد اللبنية و يظهر في الحليب(Heap etal.,1969) كما إن التغير بتركيز هرمون البروجستيرون في الدم و البلازما يتبعه مباشرة تغير في تركيز الهرمون في الحليب(Laing and Heap1971).أستخدم تركيز هرمون البروجستيرون كطريقه لتشخيص الحمل عن طريق تحديد تركيزه في بلازما دم الأبقار(Robertson and Sarda,1971) باستخدام اختبار الكشف عن البروجستيرون في الحليب و البلازما، يجب جمع عينة الحليب و الدم من اليوم ٢١

إلـى اليـوم ٢٤ بعـد التلقـيح الاصـطناعي أو بعـد عمليـة الجمـاع و يكـون الأفضـل بعـد ٢٤يـوم مـن التلقـيح(Noakes et al.,2001) يشـير التركيـز الـواطئ للبروجسـتيرون إلـى أن الجسـم الأصـفر بـدأ بالأضـمحلال و هـذ يـدل علـى إن البقـرة غيـر حامـل. التركيـز العـالي للبروجسـتيرون يشـير إلـى أن البقـرة تمتلـك جسـماً أصـفر وظيفيـاً أو فعـالاً و البقـرة قـد تكـون حـاملاً. و هـذا الأختبـار يعطـي نسـبة ٩٧,٢% حساسـية لتشـخيص عـدم الحمـل المبكـر و لهـذا يعـاد جمـع عينـة الحليـب أو البلازمـا و الفحـص بـين الأيـام١٨ و ٢٤ بعـد التلقـيح. و لهـذا يكـون هـذا الفحـص الأفضـل للتشـخيص المبكـر بعـدم الحمـل(Pennington et al.,1985). أمـا لتشـخيص الحمـل المبكـر فتكـون نوعيـة هـذا الأختبار بحدود٨٠%(Broaddus and Vries,2005).

و مـن أسـباب النتيجـة الموجبـة الخاطئـة لهـذا الأختبـار هـو أخطـاء فـي كشـف الشـبق، تقـيح الـرحم، تكـيس المبـايض اللـوتيني أو بقـاء الجسـم الأصـفر لأسـباب أخـرى، الأخـتلاف بـين أطـوال فتـرات الشـبق للأبقـار و أخيـراً مـوت الكتلـة الجنينيـة المبكـر(Noakes et al.,2001).

٢-٥-٢-٤ قيـاس تركيـز الإيسـترون سـلفيت فـي الحليـب(Oestrone sulphate in milk)

كميـات كبريتـات الإيسـترون تكـون الأكثـر مـن بـين الأيسـتروجينات فـي حليـب البقـرة الحامـل، إذ لـوحظ زيـادة تركيـزه تـدريجياً خـلال فتـرة الحمـل، بعـد اليـوم ١٠٥ مـن الحمـل يتواجـد هـذا المركـب فـي الحليـب فـي كـل الحيوانـات الحوامـل، فـي حـين يكـون منخفضـاً أو لا يمكـن الكشـف عنـه فـي الأبقـار غيـر الحوامـل. مصـدر هـذا الهرمـون هـو الوحـدة المشـيمية الجنينيـة. إن الكشـف عـن كبريتـات الإيسـترون فـي حليـب الأبقـار بعـد اليـوم ١٠٥ مـن الحمـل يُعـدُ طريقـة موثوقـة لتشـخيص الحمـل عنـد الأبقـار(Hamon etal.,1981)، لكـن هـذه الطريقـة محـدودة التطبيـق و ذلـك بسـبب تـأخر الوقـت الـذي يـتم فيـه الحصـول على نتيجة موجبة(Noakes et al .,2001).

٢-٥-٣ الطرائق الحقلية

٢-٥-٣-١ الفحص عن طريق المستقيم

تعـد هـذه الطريقـة مـن أقـدم الطـرق و أكثرهـا إنتشـاراً كطريقـة عمليـة لتشـخيص الحمـل فـي الحيوانـات الكبيـرة حتـى وقتنـا هـذا(Cowie,1948). يمكـن تشـخيص الحمـل المبكـر عنـد عمـر حمـل ٤٥-٥٠ يومـاً حيـث يمكـن تحسـس الكـيس السـلوي الـذي يصـبح أكثـر تضـخماً أو صـلابة و لكـن يجـب أن تـتم عمليـة التحسـس بحـذرٍ شـديد. فـي حـالات عديـدة التشـخيص الواضـح للحمـل يـتم عـن طريـق جـس المسـتقيم و الـذي يـتم فيـه تشـخيص الجسـم الأصـفر إلـى جانـب قـرن الـرحم المتضـخم و التـي تعتبـر علامـة تأكيديـة مفيـدة و لكـن فـي طريـق المسـتقيم يمكـن أن يشـخص الحمـل خطـأ فـي حـالات تقـيح الـرحم أو الألتفـاف غيـر الكامـل للرحم(Noakes et al.,2001).

يمكن تحسس اللحيمات الرحمية على إنها أرتفاعات غير منتظمة عند عمر حمل ١٠-١١إسبوعاً عندما يتم تمرير الأصابع ذهاباً و إياباً فوق سطح قرن الرحم المتضخم حيث يكون من الصعب في المراحل المبكرة من الحمل تميزها إذ تكون على شكل تراكيب منفردة فيظهر الرحم على شكل سطح مموج غير منتظم. و عند الشهر الثالث من الحمل يمكن التعرف على اللحيمات الرحمية كتراكيب متفرقة تقع على مسافة ٨-١٠سم للأمام و فوق حافة عظم الحوض ، و عند تقدم الحمل تصبح اللحيمات أكبر حجماً و يمكن تحسسها بصورة أسهل، و لكن عندما يغطس الرحم في التجويف البطني ما بين ٥ الى ٧ من الحمل فيكون من الصعب تحسس اللحيمات الرحمية.

يفيد تحسس عنق الرحم في تشخيص الحمل إذ يمكن إتخاذ الشد الذي يحصل في عنق الرحم كدليل على حصول الحمل، ففي حالة عدم حصول الحمل أو في الحمل المبكر أو في حالة حمل الأبقار الأباكير يتحرك عنق الرحم و بحرية من طرف إلى آخر، و بتقدم فترة الحمل يصبح عنق الرحم أكثر ثباتاً و يمكن أن يسحب إلى الأمام فوق عظم الحوض.

التضخم في حجم الشريان الرحمي الأوسط و الذي يمكن تحسسه على مسافة ٥-١٠سم من جانب عنق الرحم، في الأبقار غير الحوامل أو الأبقار في بداية فترة الحمل يكون من غير الممكن تحسس الشريان الرحمي الأوسط عن طريق الجس المستقيمي. في المراحل المبكرة من الحمل يكون النبض في الشريان الرحمي الأوسط على شكل اهتزاز و مع تقدم مراحل الحمل يصبح خريراً. هنالك إختلافات كثيرة في الوقت الذي يمكن فيه تحسس الشريان الرحمي الأوسط ففي البداية يمكن الشعور به عند عمر حمل ٨٦ يوماً على شكل إهتزاز أو إرتجاف في الشريان و خلال الفترة١٠٠-١٧٥يوم يكون الأحساس به على شكل جريان نبضي و الذي يدل على الضغط العالي داخل الشريان و الذي يستمر حتى ٢٠٠يوم من عمر الحمل، في نهاية فترة الحمل يصبح الشريان الرحمي أكثر تضخماً و تعرجا. الأختلاف في حجم الشريان الرحمي يكون عادة مميزاً بعد اليوم ١٠٠من الحمل و هذا الأختلاف هو الذي يدل على جانب القرن الحامل.

يمكن تحسس الجنين أو بعض أجزاءه في المراحل المتأخرة من الحمل و يعتمد على حجم البقرة و درجة تمدد الرحم و درجة إسترخاء او إنبساط المستقيم و جدار الرحم(Noakes et al.,2001).

الجدول ٢ موقع الرحم وقطره و التراكيب التي يمكن تحسسها خلال فترة الحمل في الأبقار(Broaddus and Vries,2005).

فترة الحمل	موقع الرحم	قطر القرن الحامل	التراكيب الملموسة
٣٥-٤٠يوم	قاع الحوض	تضخم بسيط	عدم تناظر بين قرني الرحم مع إنزلاق الحنين
٤٥-	قاع	٥-٦,٥سم	عدم تناظر بين قرني الرحم مع إنزلاق

٥٠يوم	الحوض		الجنين
٦٠يوم	قاع الحوض والتجويف البطني	٦,٥-٧سم	إنزلاق الأغشية الجنينية
٩٠يوم	التجويف البطني	٨-١٠سم	المشام مع جنين بطول ١٠-١٥سم
١٢٠يوم	التجويف البطني	١٢سم	المشام مع جنين بطول ٢٥-٣٠سم
١٥٠يوم	التجويف البطني	١٨سم	المشام،جنين بطول٣٥-٤٠سم مع خرير الشريان الرحمي

٢-٥-٣-٢الفحص المهبلي

يمكن أن يكون فحص المهبل يدوياً أو بصرياً، يدوياً يتم بإدخال أصابع اليد بلطف إلى المهبل للكشف عن إفرازات لزجة و دبقة متماسكة غروية و هذا يكون دليلاً قوياً على حصول الحمل، و مع استخدام فاتحة المهبل يمكن في بعض الأحيان رؤية الختم المخاطي و الذي يكون لونه بنياً فاتحاً و يغطي الفتحة الخارجية لعنق الرحم(Noakes et al.,2001).

٢-٥-٤التصوير بالأمواج فوق الصوتية

أصبح لطرائق التشخيص باستخدام التصوير بالأمواج فوق الصوتية شعبية متزايدة بشكل أساسي في السنوات الأخيرة كأداة تشخيصية و كذلك أداة بحثية تستخدم في العلوم التطبيقية. هنالك بحوث هائلة على التطبيقات المتنوعة على الأمواج الفوق الصوتية و إستمرت هذه البحوث بالتطور لتحسين جودة التصوير، توفر الشاشة القابلة للحمل لجهاز الأمواج فوق الصوتية و إنخفاض تكلفة الجهاز و هذا أدى بصورة عامة إلى إستحسان إستخدامه من قبل الأطباء البيطريين. يُعد التصوير بالأمواج فوق الصوتية طريقة مناسبة لفحص الأعضاء التناسلية و هي غير مؤذية للأنسجة الحية، كما إنها طريقة سهلة الاستخدام و فعالة و أمينة لكلا الطرفين(الحيوان المعرض لهذه الأمواج و كذلك العامل).(Perry et al.,1990).

يعمل التصوير بالأمواج الفوق الصوتية أساساً على مبدأ ذبذبات-صدى الصوت الراجع، و هذه تشمل إرسال ذبذبات أو نبضات إلى الهدف المعروف، و إستقبال صدى الصوت الراجع من العضو الهدف(Herring and Bjornton,1985).الموجات فوق الصوتية الطبية تستعمل أمواجاً صوتية ذات ترددات عالية ليستقبل صورة الأنسجة و الأعضاء الداخلية(Pierson et al.,1988).المجسات أو محولات الطاقة في جهاز الأمواج فوق الصوتية يحتوي على بلورات كهربي ضغطي كهربي إجهادي piezoelectricوالتي تبعث أمواجا صوتية

ذات شدة واطئة و ذات تردد عالٍ و التي تهاجم السطح البيني بين نسيجين مختلفين في الكثافة أو مختلفين في المقاومة الصوتية مثل السوائل، الدهون، العضلات أو العظام، هذه الأمواج الصوتية تنعكس مرة أخرى و ترجع المجس(Williemse and Taverne,1989;peters et al.,2004)،و هذا يجعل المجس يعمل عمل الوسيط الذي يستقبل و يرسل صدى الصوت. بعد ذلك يتم تغيير صدى الصوت الراجع إلى نبضات كهربائية و التي تُحول إلى صورة على شاشة المراقبة و التي تُظهر مقطعاً عرضياً للسطح البيني للنسيج في مختلف الأطياف من نقاط بيضاء و سوداء و اللون الرمادي و هذه النقاط توافق كثافة النسيج و إحتوائه على السوائل(Reeves et al.,1984;Ribadu and Nakao,1999).

نوع الصورة التي تظهر للعيان على الشاشة تعتمد على السعة و تردد صدى الصوت، و شكل المجس، و الوقت الذي يستغرقه الصدى للرجوع

إلى المجس الذي يتصل بدوره مع عمق و حجم النسيج(Mannion,2006).

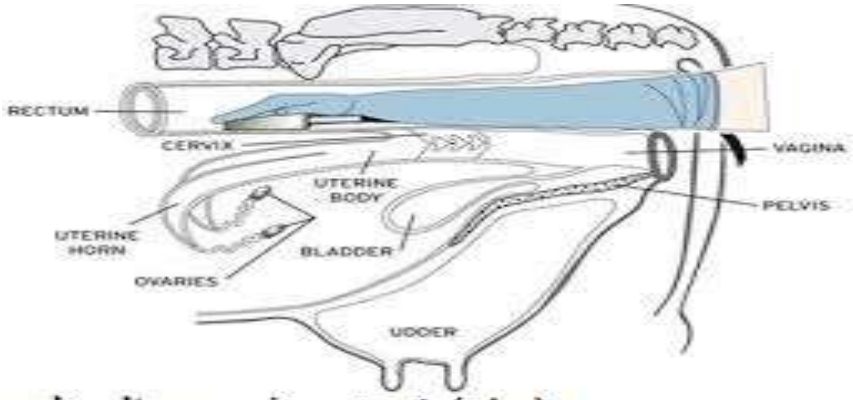

صوره (١) توضح فحص الحمل
باستخدام مجس السونار

الأنسجة مثل العظام تعطي صورة واضحة تدعى صورة مفرطة الصدى لأنها تكون عاكسة لأغلب الأمواج الصوتية، في حين تكون الصور السوداء عديمة الصدى و التي تنتجها السوائل و التي تقوم بإمتصاص أو تضعيف أغلب الحزم الصوتية(Herring and Bjornton,1985).

أستعملت خلال السنوات الماضية ثلاثة أنظمة للموجات فوق الصوتية لتشخيص الحمل في الأبقار التي شملت نظام الدوبلرDoppler ultrasoundونظام صدى النبضات-A mode ultrasoundو النظام الفوري Real-time B-mode ultrasonography(Descoteaux et al.,2010).

٢-٥-٤-١نظام الدوبلر

يعتمد عمل هذا النظام على إحتواء المجس على مستقبلات حساسة تكشف نبضات قلب الجنين و جريان الدم في الأوعية الدموية للجنين و الرحم، و أستخدمت هذه التقنية بطريقتين للفحص، الداخلي بإستخدام المجس المستقيمي و الخارجي بإستخدام المجس البطني(Karen et al.,2001)،إذ يتم إنبعاث موجات صوتية ذات تردد عالٍ من المجس تنعكس هذه الموجات الصوتية كتردد متغير عندما تصدم بجسم أو جسيمات متحركة مثال على ذلك قلب الجنين أو جريان الدم في الشرايين، الأمواج المنعكسة تصل إلى نفس المجس، الإختلافات في الترددات تتحول إلى صوت مسموع و متضخم ، و يمكن خلالها التعرف على نبضات قلب الجنين بعمر حمل ٦-٧ أسابيع بإستخدام المجس المستقيمي(Noakes et al.,2001).

٢-٥-٤-٢نظام صدى النبضات A-mode

تعتمد تقنية هذا النظام على إحتواء المجس على بلورة واحدة تنتج أمواجا فوق الصوتية تخترق الأنسجة ثم تنعكس هذه الموجات عند إصطدامها بالأعضاء. ..مثل الرحم الحامل أو وجود الأعضاء المملوءة بالسوائل لتعود إلى المجس الذي يستقبلها و يحولها إلى شاشة، راسم الذبذبات حيث تظهر بشكل إرتفاعات تعطي إنعكاساً لعمق التركيب المفحوص(Karen et al.,2001).تحليل عمق و سعة الموجات فوق الصوتية(A-mode)أستخدمت لتشخيص الحمل عند عمر ٤٠يوماً، إذ وصل مستوى الدقة عالي٨٥-٩٥%في التعرف على الأبقار الحوامل، لكن نسبة عالية من الأبقار غير الحوامل تصل إلى ٥٧-٨٧%تشخص خطأ على إنها حوامل(Tierney,1983).

٢-٥-٤-٣النظام الفوري للفحص بالأمواج فوق الصوتية(B-mode)

إن مبدأ عمل هذا النوع من أجهزة الأمواج فوق الصوتية هو إحتواء مجس الجهاز على عدد من بلورات خاصة يطلق عليها بلورات البيزو الكهربائية Piezo electric crystalsالمرتبة بشكل صف(Rajamahendran et al.,1994).عندما تخضع هذه البلورات لتيار كهربائي فإنها تتقلص و تنبسط و نتيجة لهذه العملية و الأحتكاك ما بين البلورات تتولد أمواجاً صوتية ذات ترددات عالية. تمتاز الأمواج الصوتية المتولدة بقدرتها على إختراق الأنسجة و أعتماداً على طبيعة النسيج يتم عكس هذه الأمواج لتعود إلى المجس إذ تؤثر الأمواج المرتدة بصف البلورات و تحدث بها حركة ثم تتحول هذه الحركة إلى نبضات كهربائية تنتقل لتعطي صورة نقطية ثنائية الأبعاد على شاشة الجهاز ، تتراوح شدة إضاءة النقطة على شدة النبضة الكهربائية القادمة من المجس حيث تتكون لدينا صورة مكونة من التدرج ما بين اللون الأسود و درجات مختلفة للون الرمادي.تنتج مجسات أجهزة الأمواج فوق الصوتية كل حسب نوعه ترددات بأطوال موجية مختلفة تتراوح بين١-١٠ ميكاهيرتز، والأكثر إستخداماً هي المجسات ذات الأطوال الموجيه٣,٥ و٧,٥ميكاهيرتز. يعطي المجس ذو التردد الأقل إختراقاً أفضل للأنسجة و لكن دقة الصورة تكون ضعيفة(Noakes et al.,2001).

تعد طريقة النظام الفوري للفحص بالأمواج فوق الصوتيةB-modeطريقة مثلى لتشخيص الحمل المبكر في الأبقار، إذ يتم إستخدام المجس المقطعي الخطي ذي التردد٥-٨ميكاهيرتز في حين يمكن إستخدام المجس المقطعي ذي التردد٣,٥ميكاهيرتز لتشخيص الحمل المتأخر.أن من أهم فوائد إستخدام النظام الفوري للفحص بالأمواج فوق الصوتية بعد عملية التلقيح هو القدرة التقريبية على تشخيص حمل مبكر بنسبة حساسية تصل إلى ٩٥% في اليوم٢٦ من الحمل و قد تص حساسية الفحص إلى ١٠٠%عند عمر٢٩يوماً من الحمل(Descoteaux et al.,2010).

يمكن الكشف عن الحمل بواسطة الأمواج فوق الصوتية في البداية من خلال نبضات القلب لبعض من الكتل الجنينة و التي يمكن مشاهدتها عند اليوم التاسع عشر من عمر الحمل و لكن بصورة عامة تكون نبضات قلب الكتلة الجنينية مرئية عند اليوم الخامس

و العشرين من عمر الحمل، على الرغم من إنه يمكن مشاهدة الكتلة الجنينية عند اليوم التاسع عشر من عمر الحمل، و معظم الطرق العملية لفحص الحيوانات الحوامل تتوقع بأن الكتلة الجنينية أكبر من ٢٥يوماً. يزداد تجمع السوائل بشكل كبير عند اليوم الخامس و العشرين من عمر الحمل، و من ذلك الحين فصاعداً تكون الكتلة الجنينية محررة من جدار الرحم و لهذا السبب يكون من السهل الكشف عنها بواسطة المسح بواسطة الأمواج فوق الصوتية. يحتوي تجويف الرحم على كميات متغيرة من السوائل التي تكون سهلة التصوير بالصدى و التي تنتج عن طريق الحمل. وبعد اليوم السابع و العشرين من عمر الحمل يكون من الممكن تأكيد تشخيص الحمل بواسطة السوائل المتجمعة بتجويف الرحم. قبل اليوم الثلاثين من الحمل تكون الأكثر صعوبة في تشخيص الحمل بسبب وقوع الكتلة الجنينية عادة بالقرب من جدار الرحم مع كميات قليلة من السوائل، لهذا يجب أن يكون الفحص بهذا العمر من الحمل دقيقاً(Stroud,1994).

٢-٦تقدير عمر الحمل عند الأبقار

يُعد تقدير و تحديد عمر الحمل جزءاً أساسياً في تحديد الكفاءة التناسلية في أبقار الحليب خاصة، و عادة ما تستخدم القياسات الجنينية لتقدير و معرفة عمر الحمل، حيث وجد(Whiteوجماعته ١٩٨٥) إنه بالإمكان تقدير عمر الحمل من ٢٠ إلى ١٤٠ يوماً من عمر الحمل بواسطة قياس أبعاد الرحم و الجنين.

إن أغلب الطرائق التقليدية و التي من ضمنها الجس الرحمي عن طريق المستقيم تكون غير دقيقة لمتابعة مراحل الحمل و تطورات الكتلة الجنينية المبكرة، كما إن هذه الطرائق تعتمد على خبرة الشخص الذي يقوم بعملية الفحص(Williemse andTaverne,1989).بعد توفر تقنية التصوير بالأمواج فوق الصوتية أصبح بالإمكان الحصول على القياسات الجنينية التي تستخدم في تقدير عمر الحمل و كذلك تشخيص حمل مبكر و دقيق(Kahn,1990).

أستخدمت تقنية التصوير بالأمواج فوق الصوتية لمراقبة الجنين و كذلك لتوثيق التغيرات الشكلية في أجنة الأبقار في مختلف مراحل الحمل، سابقاً نجد أن جميع الدراسات التي تعنى بالتطورات الجنينية في الأبقار كانت تعتمد على الأجنة المجهضة أو تلك التي يتم الحصول عليها عن طريق تشريح الجثة أو عن طريق المجزرة. لقد كانت أولى التقارير التي تستخدم التصوير بالأمواج فوق الصوتية عن طريق المستقيم لدراسة تطورات الجنين في الأبقار من قبل Pierson and Ginther(١٩٨٤) إذ بينت أن حويصلات الكتلة الجنينية تزداد طولياً بشكل تدريجي حتى اليوم السادس و العشرين من الحمل عندما تبدأ بالزحف بالأتجاه المقابل لقرن الرحم، في اليوم الثاني و الثلاثين من الحمل تشغل حويصلة الكتلة الجنينية كلا قرني الرحم كليا، في اليوم السادس و العشرين و اليوم التاسع و العشرين من الحمل يمكن مشاهدة ضربات قلب الجنين. كما أجريت دراسات أخرى تم من خلالها تشخيص الصفات المميزة لأجمالي التشكيل الجنيني للحمل في الأبقار من عمر ٢٠ إلى٦٠يوماً من الحمل و الذي يشمل

ضـربات قلـب الجنـين، الحبـل الشـوكي، بـراعم الأطـراف، الحوصـلة اللقانقيـة، الحوصـلة البصـرية، العدسـة البصـرية، تقسـيم الأضـلاف، الأضـلاع و الحركـات الجنينيـة(Pierson and Ginther,1984;Curran,1986).

إسـتطاع Kahn(١٩٨٩)إسـتخدام التصـوير بـالأمواج فـوق الصـوتية عـن طريـق المسـتقيم و بإسـتخدام المجـس الخطـي(٣,٥ و٥ميكاهيرتز)لوصـف التغيـرات فـي حجـم أعضـاء الجنـين و أجـزاء جسـمه و تسـجيل التكـرار التقريبـي لمواقـع الجنـين المختلفـة داخـل الـرحم للفتـرة بـين٣٠يومـاً إلـى ١٠أشـهر مـن عمـر الحمـل و كـذلك إيجـاد معامـل إرتبـاط بـين أيـام الحمـل و عـدد مـن القياسـات لحجـم الجنـين. إن أغلـب أعضـاء الجسـم الكبيـرة الحجـم مثـل الـرأس و الصـدر و الـبطن و الحـوض تكـون مرئيـة بواسـطة التصـوير بـالأمواج فـوق الصـوتية خـلال الأشـهر الأربعـة الأولـى مـن الحمـل، فـي وقـت لاحـق تكـون إمكانيـة الوصـول إلـى ثـلاث منـاطق فـي الجسـم محـدودة و يكـون مـن الصـعب رؤيـة الجنـين بأكملـه بسبب محدودية حقل الرؤية و عمق الاختراق للأمواج فوق الصوتية.

٢-٦-١ أهمية تقدير عمر الحمل

تكمـن أهميـة تقـدير عمـر الحمـل فـي كونهـا تقـوم بـدورين رئيسـيين: الأول تشـخيص وجـود الحمـل مـن عدمـه و الـذي مـن خلالـه يمكـن معالجـة الأبقـار غيـر الحوامـل بإعـادة تسـفيدها أو إرسـالها إلـى المجـزرة و الثـاني: تحديـد تـاريخ الحمـل و الـذي يمكـن مـن خلالـه توقـع تـاريخ الـولادة و بهـذا يمكـن إعـداد الخطـة المناسـبة لوقـت تجفيـف الضـرع و كـذلك التهيئـة للعنايـة بـالعجول حديثـة الـولادة، و لهـذا يكـون الهـدف مـن تشـخيص الحمـل المبكـر هـو إدارة الأبقـار غيـر الحوامـل و زيـادة دقـة معرفـة تـاريخ الحمـل(Fricke and Lamb,2005).

٢-٦-٢الطرق التقليدية المتبعة لتقدير عمر الحمل

٢-٦-٢-١تقدير عمر الحمل بواسطة الجس اليدوي

تعتمـد هـذه الطريقـة علـى الدراسـات التـي تـم تقـدير عمـر الحمـل فيهـا بالأعتمـاد علـى القياسـات التـي أخـذت مـن الأجنـة المجهضـة إذ تـم قيـاس طـول الجنـين مـن قمـة الـرأس إلـى قاعـدة الـذيل و كـذلك تـم قيـاس حجـوم السـوائل الجنينيـة(Winters et al.,1942;Maneely,1952;Richardson et al.,1990).

تقتصـر دقـة تقـدير عمـر الحمـل بواسـطة الجـس اليـدوي عـن طريـق المسـتقيم علـى الفتـرة مـا بـين٣٥ و٦٥يومـاً مـن عمـر الحمـل، بعـد ذلـك تقـل الدقـة بإزديـاد عمـر الحمـل بسـبب بعـد

مسافة الجنين عن المستقيم(Honey,1998).من أهم مشاكل تقدير عمر الحمل بواسطة الجس اليدوي هو التقدير المبالغ فيه أو التقليل عند تقدير عمر الحمل خلال فترة الحمل الوسطى، التي ينتج عنها تقريباً٤٩يوماً خطأ في تقدير عمر الحمل(Macmillan and Moller,1977).

أستخدم الجس اليدوي عن طريق المستقيم لتقدير عمر الحمل من الفترة بين٣٠ إلى ٤٠يوماً من عمر الحمل بالأعتماد على حجم الحوصلة السلوية و القياسات الحجمية التقريبية للسوائل الرحمية في قرني الرحم الحامل و غير الحامل، و كذلك التعرف على حجم الحوصلة السلوية التي تزداد بالحجم مع إزدياد عمر الحمل، على الرغم من أن حجم السوائل السلوية تقل بإزدياد عمر الحمل(Honey,1998).

و هنالك دراسات أخرى تم من خلالها إيجاد علاقة معادلة خطية بين عمر الحمل و طول الجنين من قمة الرأس إلى قاعدة الذيل التي تمكنت من إنشاء نموذج تنبؤ بعمر الحمل:

عمر الحمل= ٦٥+٢,٣×الطول من قمة الرأس إلى قاعدة الذيل(سم)

و لكن هذه العلاقة تسمح فقط بتنبؤ دقيق لعمر الحمل خلال الفترة ما بين ٦٠ إلى٢١٠أيام من عمر الحمل(Richardson et al.,1990).

٢-٦-٢-٢تقدير عمر الحمل بإستخدام التصوير بالأمواج فوق الصوتية

الفحص بواسطة الأمواج فوق الصوتية عن طريق المستقيم يملك فوائد حقيقية و كذلك يحتاج إلى مهارات أقل و يكون أكثر دقة و أسرع في إعطاء النتائج و بخاصة في الحمل المبكر و كذلك يمكن أن يستخدم للحصول على عدد و جنس الأجنة، و بدون تأثير واضح على حيوية الكتلة الجنينية أو الجنين(Kahn,1992;Romano and Magee,2001).

يمكن أن يستخدم التصوير بالأمواج فوق الصوتية في تحديد فيما إذا كانت الكتلة الجنينية أو الجنين ميتاً، و كذلك التعرف على التراكيب الموجودة على المبيض في الحيوانات غير الحوامل التي تكون جنباً إلى جنب مع النتائج السريرية والتي تؤدي بدورها إلى معالجة و إدارة هادفة.

يتم تشخيص الحمل في الأبقار بإستخدام التصوير بالأمواج فوق الصوتية نوع B-mode مع المجس ذي التردد ٣,٥ميكاهيرتز و أول من قام بوصفه هوChaffaux و جماعته(١٩٨٢)إذ قام بفحص تجويف الرحم منذ اليوم٢٨بعد عملية التلقيح و إستطاع التعرف على الكتلة الجنينية مع الحويصلة السلوية منذ اليوم٣٥من عمر الحمل. بعد ذلك سجلت بحوث أخرى تشخيص الحمل في الأبقار في وقت أكبر حيث تم تشخيص الحمل بعمر١٩ يوماً بعد التلقيح(Boyd et al.,1988)، و تم التعرف على الكتلة الجنينية في داخل تجويف الرحم بين الأيام ١٢-١٤بعد التلقيح، فضلا عن ذلك كبر

حجـم الحوصـلة السـلوية تـم الكشـف عنهـا بحـدود اليـوم ١٩ مـن عمـر الحمـل ، وكـذلك ضـربات قلـب الجنـين تـم الكشـف عنهـا منـذ اليـوم ٢٢-٢٨مـن عمـر الحمـل، كمـا تـم تمييـز السـلى فـي الأيـام ٢٩-٣٢ مـن عمـر الحمـل، إذ أسـتخدم البـاحثون و العـاملون فـي هـذا المجـال المجـس ذا التـردد العـالي ٥,٥-٧,٥ميكـاهيرتز(Pierson and Ginther,1984;Boyd et al.,1988).

يمكـن بإسـتخدام التصـوير بـالأمواج فـوق الصـوتية الكشـف علـى العمـود الفقـري عنـد ٢٨-٣٥يومـاً مـن عمـر الحمـل، اللحيمـات الرحميـة عنـد اليـوم٣٥مـن عمـر الحمـل الصـورة (٢) ، الأظـلاف عنـد اليـوم٤٤ مـن عمـر الحمـل، الأضـلاع عنـد اليـوم٥٢ مـن عمـر الحمـل، الحبـل السـري عنـد اليـوم٦٠ مـن عمـر الحمـل(Curran et al.,1986;Kahn,1990; Fricke and Lamb,2005).

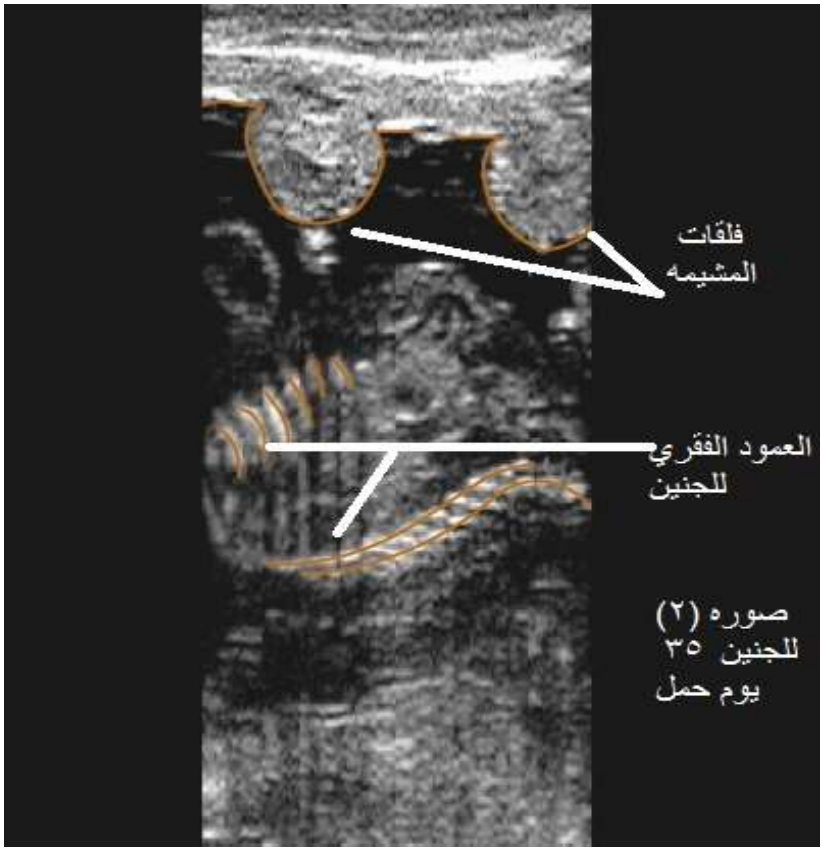

صوره (٢)
للجنين ٣٥
يوم حمل

هنالـك بعـض نقـاط الأسـتدلال الرئيسـية للأطبـاء البيطـريين للكشـف عـن النمـو و التطـور الطبيعـي للحمـل، منهـا بعـد اليـوم٣٠ مـن عمـر الحمـل يكـون مـن الممكـن رؤيـة الغشـاء السـلوي، إذ يكـون هـذا الغشـاء مرئيـاً بوضـوح مـن خـلال الأنعكـاس لشـكله الـدائري. بعـد اليـوم٣٥ مـن الحمـل يمكـن مشـاهدة أول مشـام، و فـي اليـوم ٤٠ مـن عمـر الحمـل يمكـن مشـاهدة أول اتصـال للحبـل السـري بـين الكتلـة الجنينيـة والـرحم كمـا صـوره (٣) ، تعظـم الأضـلاع فـي الجنـين يمكـن رؤيتـه مـن اليـوم٥٠ حتـى اليـوم٦٠ مـن عمـر الحمـل، وكـذلك

عظم القص يبدأ بالتعظم عند عمر حمل بين ٨١-٨٥يوماً من عمر الحمل(Descoteaux et al.,2010).

في نهاية الشهر الثاني من الحمل يكون أول تمركز للتعظم في عظم الجمجمة واضحاً و الذي يكون مولداً للصدى بصورة عالية، تعظم عظم الجمجمة ينتهي بعد اليوم١٠٠من الحمل. يكون رأس الجنين أثناء المسح بواسطة الأمواج فوق الصوتية مرئياً خلال فترة الحمل بأكملها، العينان يمكن رؤيتهما و تكونان مؤشراً جيداً لطول فترة الحمل، تعظم الفقرات العنقية و الصدرية و القطنية و العجزية يبدأ منذ اليوم٦١ إلى يوم ٦٥ من عمر الحمل في حين يبدأ التعظم في الفقرات العصعصية في اليوم ٨٦

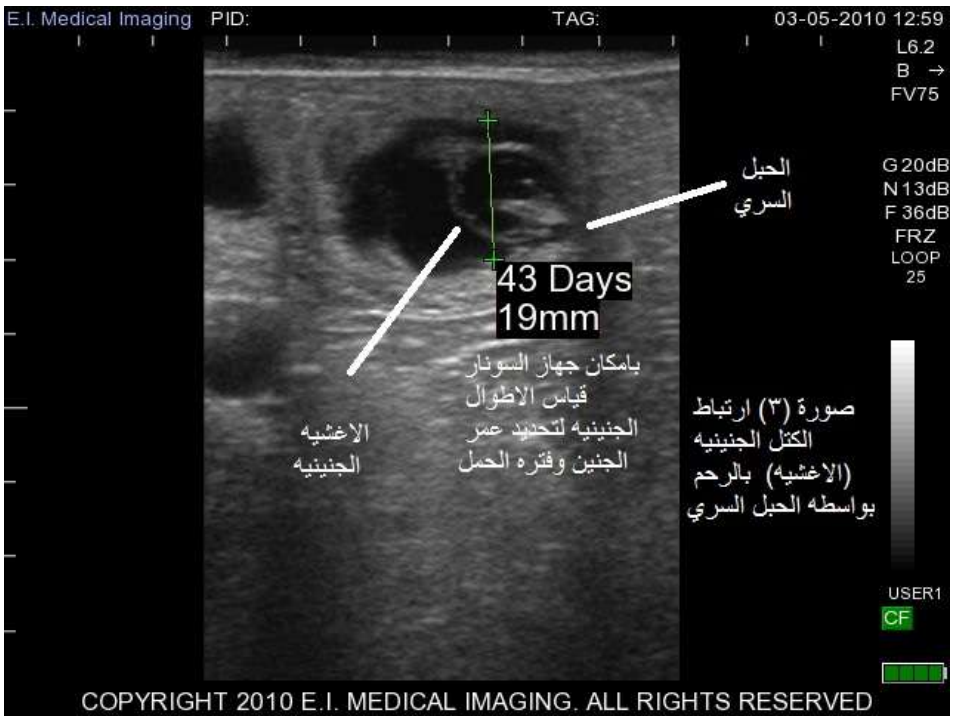

من عمر الحمل(Gjesdal,1969).و يبدأ التعظم في عظام لوح الكتف و الحرقفة و عظم الورك تقريباً في اليوم٧٠ من عمر الحمل العظام الطويلة للأطراف تبدأ بالتعظم بحدود اليوم٦١-٦٥ من عمر الحمل و تبدأ الأصابع بالتعظم بين الأيام ٨١و٨٥ من عمر الحمل. كما لوحظ وجود علاقة بين تعدد تراكيب الجنين و عمر الحمل و التي يمكن من خلالها تقدير عمر الحمل(Kahn,1989).

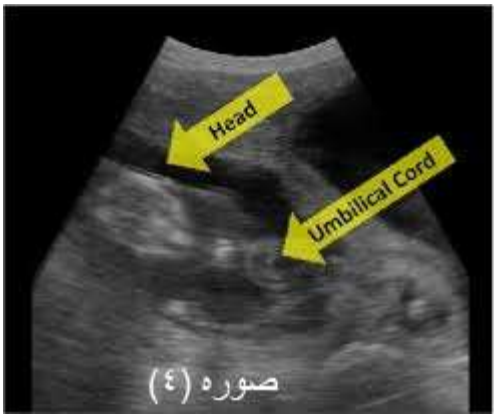

صوره (٤)

تكون نبضات قلب الجنين واضحة للعيان مع التصوير بالأمواج فوق الصوتية، إذ وجد أن تردد نبضات القلب تختلف بإختلاف عمر الحمل و فضلا عن ذلك فإن ضربات القلب تختلف في الجنين الواحد في اليوم الواحد بسبب فعالية الجنين الفردية.

خلال المرحلة الأولى من الحمل غالباً ما يكون التجويف البطني للجنين ممتلئاً بالكبد و الجزء الوسطي المنشأ من الكلية(mesonephros)،و خلال المرحلة الأخيرة من الحمل يكون نمو الكبد بصورة أبطأ. بحدود اليوم ٦٠ من عمر الحمل تنقسم المعدة إلى أربع حجيرات صغيرة بينما تظهر المعدة الرابعة(المنفحة)و أُم التلافيف كبقع مولدة للصدى بشكل كبير و الكرش يكون على شكل بقع قليلة التوليد للصدى. و يصعب تمييز باقي الأعضاء التي تتواجد في التجويف البطني. في المراحل الأولى من الحمل تشغل الكليتان حجماً كبيراً في داخل التجويف للجنين، و بحدود اليوم ٩٠ من عمر الحمل تحصل الكليتان على الموقع و الشكل الطبيعي لهما.

يمكن أن يتم فحص الأبقار بواسطة الأمواج فوق الصوتية لتشخيص جنس الجنين خلال الفترة ما بين ٥٤ إلى ١٠٠يوم من عمر الحمل، و لكن الفترة المثالية تكون بين ٦٠ الى ٧٠يوماً من عمر الحمل(Descoteaux et al.,2010). صوره (٥)

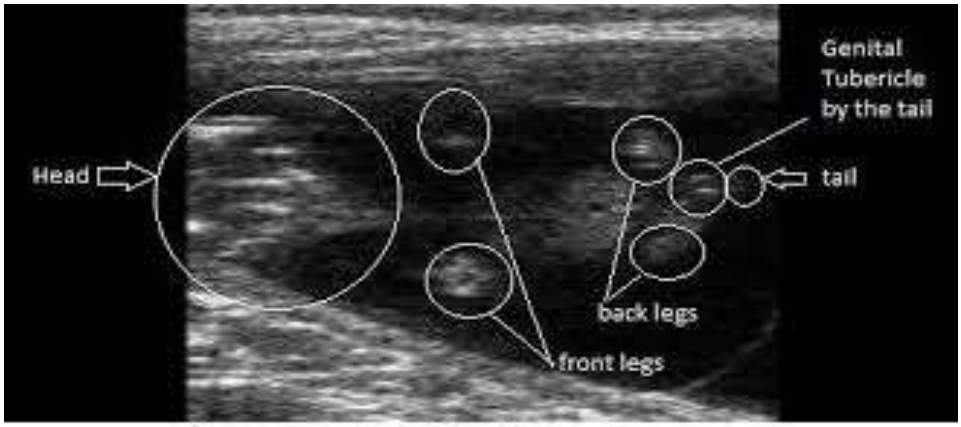

صوره (٥) تطورات يوم ٩٠

إن أسهل طريقة و أكثرها دقة في تقدير عمر الحمل حتى اليوم٥٥ من عمر الحمل تكون عن طريق قياس الطول من قمة رأس الجنين إلى قاعدة الذيل. و بعد اليوم٥٥ من عمر الحمل يكون قياس قطر الجذع و الرأس عملياً لأنه يكون من غير الممكن توفر صورة كاملة تحوي الطول من قمة رأس الجنين إلى قاعدة الذيل(Descoteaux et al.,2010).

تختلف كفاءة دقة تقدير عمر الحمل بواسطة الفحص عن طريق المستقيم بإستخدام التصوير بالأمواج فوق الصوتية بإختلاف عدة عوامل مثل تردد المجس، طول فترة الحمل، موقع ووضعية الجنين داخل الرحم(Kahn,1989).

يمكن تقدير عمر الحمل في الأبقار من خلال قياس المشام. نوع المشيمة في المجترات بصورة عامة و في الأبقار بصورة خاصة من النوع الفلقي، إذ ترتبط الأغشية الجنينية مع أنسجة الأم عن طريق مواقع خاصة تدعى المشام و يمكن رؤية هذه المشام عن طريق التصوير بالأمواج فوق الصوتية عن طريق المستقيم إذ تكون مسطحة و شبه دائرية و ذات إرتفاعات متوزعة على طول سطح تجويف الرحم، و يمكن الكشف عنها بواسطة تقنية التصوير بالأمواج فوق الصوتية عند عمر حمل٣٥ يوماً(Curran et al.,1986;Boyd and Omran,1991).

بينت الدراسات التي أجريت على الأبقار الحوامل بعد ذبحها إن المشام تنمو في الطول و الحجم من وقت مبكر من الحمل إلى منتصف فترة الحمل تقريباً في حدود٧٠-١٩٠ يوماً من عمر الحمل(Laven and Peters,2001).و هذا يشير إلى إمكانية كون قياسات المشام طريقة دقيقة لتقدير عمر الحمل من وقت مبكر إلى منتصف فترة الحمل(Doize et al.,1997).و في دراسة أخرى تم خلالها قياس المشام بصورة عشوائية في كل مكان من الرحم فوجد بأن حجم المشام لا يزداد بشكل ملحوظ بعد اليوم ٢٥٠ من عمر الحمل(Doize et al.,1997;Laven and Peters,2001).

هنالك إختلاف كبير بقياسات حجم المشام في الأبقار إذ تعتمد على مرحلة الحمل و موقع المشام من الرحم، إذ تختلف تلك الموجودة ضمن قرن الرحم الحامل عن تلك الموجودة .في قرن الرحم غير الحامل و كذلك القريبة من عنق الرحم عن تلك الموجودة في جسم الرحم و الموجودة في قمة القرن الحامل(Bjorkman,1954;Laven and Peters,2001).

٢-٧الدراسات في العراق لتشخيص و تقدير عمر الحمل

تعدُ الدراسات التي إستخدمت التصوير بالأمواج فوق الصوتية لتشخيص الحمل في الأبقار في العراق محدودة، إذ لم تتوفر غير دراسة واحدة تم من خلالها تشخيص الحمل في الأبقار بإستخدام التصوير بالأمواج فوق الصوتية عبر جدار البطن(Aziz,2013)،إلا إنه و من خلال البحث في المصادر لم يعثر على دراسة لتقدير عمر الحمل في الأبقار.

أجريت دراسة أخرى في العراق إعتمدت تشخيص الحمل في حيوانات أخرى مثل الأغنام و الماعز بإستخدام تقنية التصوير بالأمواج فوق الصوتية، تم في الدراسة الأولى تشخيص الحمل و تقدير عمر الحمل في الأغنام حيث تم إيجاد معادلات خط الإنحدار لتقدير عمر الحمل عند الأغنام (الراوي،٢٠٠٥)، الدراسة الثانية كانت مقتصرة على تشخيص الحمل في النعاج العواسية بإستخدام التصوير بالأمواج فوق الصوتية(لازم،٢٠١٠)، أما الدراسة الثالثة فأعتمدت تقنية التصوير بالأمواج فوق الصوتية لتقدير مراحل الحمل المختلفة و فترة ما بعد الولادة في المعز المحلي(Hussein,2015).

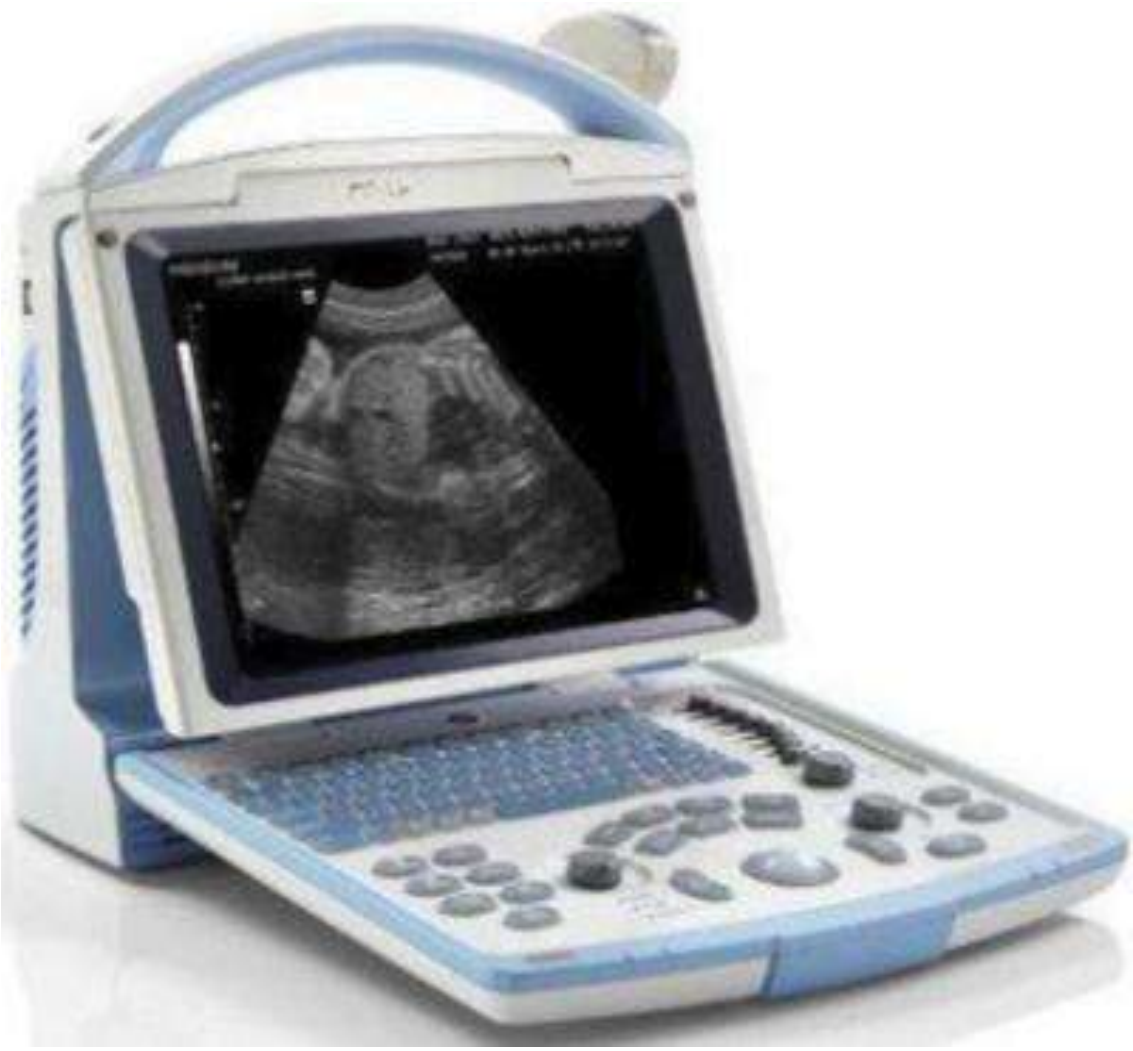

ألمصادر

REFERENCES

Abdelghafar,R.M., Ahmed,B.H. ,Ibrahim,M.T. ,and Mantis , P(2011). Prediction of gestational age by transabdominal real-time ultrasonograghic measurments in Saanen goat(Capri hircus). Global Veterinaria 6(4): 346-351.

Aziz, D.M. (2013). Clinical application of a rapid and practical procedur of transabdominal ultrasonography for determination of pregnancy and fetal viability in cows. Asian Pacific J. Roprod.2: 326-329

Ball, P.J.H. and Petes, A.R. (2004). Reproduction in cattle. 3rd ed. Oxford: Blackwell Publishing Ltd, 56-67.

Bergamaschi, M.A.C.M., Vicente, W.R.R., Barbosa, R.T., Machado, R., Marques, J.A. and Freitas, A.R. (2003). Ultrasound assessment of fetal development in nelore cows. Arch. Zootec. 53:371-374.

Bjorkman, N.(1954). Morphological and histochemical studies on the bovine placenta Acta anatomica 22: 1-91.

Blankenvoorde, G. (2010). Determination of gestaional age in dairy cattle using transrectal ultrasound measurements of placintome size. phD thesis, massey University, New Zealand

Boyd, J., Omran, S. and Ayliffe, T. (1988). Usin of a high frequency trasducer with real time B-mode ultrasound scanningto identify early pregnancy in cows.Vet. Rec. 123:8-11.

Boyed, J.S. and Omran, S.N. (1991). Diagnostic ultrasonograghy of the bovine female reproductive tract. In Pracice 13:109-118.

Broaddus, B. and de Vries, A. (2005). A Comparison of methods for early pregnancy diagnosis. Proceedings 2nd Florida Dairy Road Show, University of Florida, 22-30.

Chaffaux, S., Valon, F. and Martinez, J.(1982).Evolution de l'image echographique du produit de conception chez la vache'.Bull. Acad. Vet. 55:213-221.

Cowie, T. A. (1948). Pregnancy diagnosis tests: A review. UK: Common- Wealth Agricultural Bureaux Joint Publication no. 13.

Curran, S., Pierson, R.A., and Ginther, O.J. (1986). Ultrasonic appearance of the bovine conceptus from 20 days through 60. J. Am. Vet. Med. Assoc. 198:1295-1302.

DesCoteaux, L., Colloton, J. and Gnemmi, G. (2010). Practical atlas of ruminant and camelid reproductive Ultrasonography. USA: Blackwel publishing, 81-124.

Dobson,H.,Rowan,T.G.,Kippax,I.S. and Humblot,P.(1993).Assessmant of fetal number,and featal and placental viability throughout pregnancy in cattal theriogenology 40(2):411-425.

Doize, F.,Vaillancourt, D.,Carabin,H.and Beleanger,D.(1997).Determination of gestational age in sheep and goat using trans-rectal ultrasonographic measurement of placentomes. Theriogenology 48:446-460.

Fricke,P.M. and Lamb.G.C.(2005). Potential application and pitafalls of reproductive ultrasonography in bovine practice. Vet. Clin. North Am . food Anim.pract. 21: 419-436.

Gjesdal, F. (1969). Age determination of bovine fetuses. Acta Vet. Scand. 10(3): 197-218.

Hafez, E.S.E. and Hafez, B., 2000. Reproduction in farm animal. 7th ed. USA: Lippincott Williams and Wilkins, PP: 140-156.

Hammond. J. (1927). Physiology of Reproduction in cow Cambridge University press.

Hammon, M., Fleet, I,R., Holdsworth, R.J. and Heap, R.B.(1981).The time of detection of oestrone sulphate in milk and diagnosis of pregnancy in cows. Brit. Vet. J. 137: 71-77.

Herring, D.B., and Bjornton, G, (1985). Physcics, facts, and artifacts of diagnostic ultrasound. In : The veterinary clinical of north America - small animal practice. Philadelphia: W.B Saunder, 1107-1122.

Heap, R.B.,Linzell, J.L. and Slotin , C.A (1969). Qantitative measurement of progesterone metabolism in the mammary gland of the goat. J .physiol. Lond .200(1): 38-40

Honey, P.G.(1998). Pregnancy testing in cattle. Australian Association of cattle veterinarians.25-30.

Hughes, E.A. and Davies, D.A.R. (1989). Practical uses of ultrasound in early pregnancy in cattle. Vet. Rec. 124: 456-458

Hunnam,J, Parkinson, T., Lopez- Villalobos, N , and McDougall. S. (2009). Association between gestational age and bovine fetal characteristics measured by transcutaneous ultrasound over the right flank of the dairy cows. Aust. Vet. J. 87: 379-383.

Hussein, K.,A.(2015). Detection of different stage of pregnancy and post partum period by ultrasonography and progesterone assay in local goats.

Kahn, W, (1992). Ultrasonography as adiagnostic tool in female animal reproduction. Anim. Reprod. Sci. 28: 1 – 10

Karen, A., Kovacs, P., Beckers, J.F. and Szenci, O,(2001). Pregnancy diagnostic in sheep: Review of the most practical methods. Acta Vet.Brno. 70:115-126

Kohan-Ghadr, H,R., Lefebvre. R.C., Fecteau. G., Smith, L.C., Murphy, B.D., Suzuki, j., Girard, C. and Helie, p.(2008). Ultrasonographic and histological characterization of the placenta of somatic nuclear transfer-derived pregnancies in dairy cattle . Theriogenology 69: 218-230

Kahn, W,(1989). Sonographic fetometry in the bovine . Theriogenology 13:1105-1121.

Kahn, W.(1990).Sonographic imaging of the bovine fetus. Theriogenology 33: 385-396.

Kahn, W. (2004). Veterinary reproduction ultrasonography. Germany: Schlutersche Verlagsgesellschaft mbH and Co. 143-168.

Laing. J.A, and Peters, A.R.(1971). The concentration of the progesterone in the milk of cows during the reproduction cycle. Br. Vet. J. 127(8): 19-22.

Laven, R.A. and Peters, A.R.(2001). Gross morphometry of the bovine placentome during gestation. Reprod. Domes, Anim. 36:289-296.

Lawrence, K.E., Adeyinka, F.D., Laven, R.A.and Jones, G.(2016). Assessment of the accuracy of estimation of gestational age in cattle from placentome size using inverse regression. N.Z. Vet. J.9: 1-5.

Macmillan, K. and Moller, (1977). Aspects of reproduction in new Zealand dairy herds. 2. Calving interval, breeding period and non-pregnancy rates. N. Z. Vet. J. 25: 220-224.

Maneely, R.B. (1952). Note on the ageing of bovine embryos. Vet . Rec. 64:509- 511.

Mannion, P (2006). Diagnostic ultrasound small practice. UK: Blackwell science Ltd, 1- 37.

Mtodiev, N., Dimov, D., Ralchev, I. and Raicheva, E. (2012). Measurements of foetal growth via transabdominal ultrasonography during first half of pregnancy at ewes from synthetic population Bulgarian milk . Bulg. J. Agri. Sci 18(4): 493- 500.

Morton,h., Hegh, V. and Clunie, G.J. (1974). Immunosuppression detected in pregnant mice by rosette inhibition test. Nature 249:459-460.

Noakes, d.e., Parkinson, T.J. and England, G.C. (2001) Arthur's veterinary reproduction and obstetrics. 8th ed. USA: Saunders, 54-202.

Nwaogu, I.C Anya, K.O. and Agada, P.C. (2010). Estimation of foetal age using ultrasonic measurements of different foetal parameters in red Sokoto goats (Capra hircus). Vet. Arhiv. 80(2):225-233.

Oral, H., Pancarci, S.M., Gungor, O. and Kacar, C.(2007). Determination of gestational age by measuring fetal heart diameter with transracial ultrasonograph in sheep. Medycyna Wet. 63(12): 1558-1560.

Patel, O.V., Domeki, I., Sasaki, N., Takahashi, T., Hirako, M., Sasser, R.G. and Humblot, P. (1995). Effect of fetal mass, number and stage of gestation on pregnancy-specific protein b concentrations in the bovine Thrriogenology 44:827-833.

Pennington,J.A., Schultz, L.H. and Hoffman W.F. (1985). Comparison of pregnancy diagnosis by milk progesterone on day 21 and day 24 postbreeding: field study in dairy cattle .J. Dairy Sci. 68:2740-2745.

Perry, R.C., Beal, W.E and Corah, L.R. (1990). Reproductive application of ultrasound in cattle 2. Monitoring uterine characteristics and pregnancy. Agri. Pract.11(6):31-35.

Peters, M.W., Pursley, J.R. and Smith, G.W. (2004). Inhibition of intrafollicular injection of the selective cyclooxygenase-2 inhibitor NS-398 in cattle. J. Anim. Sci. 82:1656-1662.

Pierson, R., Kastelic, and Ginther, O. (1988). Basic principles and techniques for trans-rectal ultrasonography in cattle and horses. Theriogenology 29: 3-20.

Pierson, R. A. and Ginther, O. J. and (1984). Ultrasonography for detection of pregnancy and study of empryonic development in heifers. Theriogenology 22:225-233.

Rajamahendran, R., Ambrose, D.J. and Burton, B.(1994). Clinical and research applications of real time ultrasonography in bovine reproduction. A review. Can. Vet. J.35:563-572.

Reevs, J., Rantanen, N. and Hauser, M. (1984). Trans-rectal real-time ultrasound scanning of the cow reproductive tract. Theriogenology 21: 485-494.

Reimers, I. J., Sasser, R.G. and Ruder, C.A. (1985) Production of pregnancy specific protein B (PSPB) by bovine binucleate trophoblastic cells. Biol. Report. 32:Suppl. 11,65.

Ribadu, A.Y. and Nakao, T. (1999). Bovine reproductive ultrasonography: A Review. J. Report. Develop. 45:13-28.

Richardson, C., Jones, P., Barnard, V., Hebert, C., Terlecki, S. and Wijeratne, W. (1990). Estimation of the developmental age of the bovine fetus and newborn calf. Vet. Rec. 126: 279-284.

Robertson, H.A. and Sarda, I.R. (1971). A very early pregnancy test for the mammals: it's application to the cow, ewe and sow. J. Endocrinal. 49:407-419.

Romano, J.E. and Larson, J.E. (2010). Accuracy of pregnancy specific protein-B test for early pregnancy diagnosis in dairy cattle.Theriogenology74(6):932-939.

Romano, J.E. and Magee, D.(2001). Application of trans- rectal ultrasonography in cow/heifer reproduction. College of Veterinary Medicine, Texas A and M University, USA.

Sasser, R.G. and Ruder, C.A.(1987). Detection of early pregnancy in domestic animals. J. Report. Fertile. Supple 34:261-271.

Senger, P.L.(2005). Pathways to pregnancy and parturition. 2nd .USA: Cadmus Professional Communication.284-325

Stroud,B.K.(1994).Clinical applications of bovine reproductive ultrasonography. Comp. Cont. Edue. 16(8):1084-1097.

Taylor, C. and Rajamahendran, R.(1991). Follicular dynamics and corpus luteum growth and function in pregnant versus non-pregnant cows. J. Dairy Sci. 74(1):115-123.

Threlfall, W.R.(1994).Immunosuppressive early pregnancy factor (ISPF) determination for pregnancy diagnosis in dairy cows. Theriogenology 41:317.

Tierney, T.J. (1983). The accuracy of ultrasound techniques in diagnosing pregnancy in beef cattle. Aust. Vet. J. 60:250-251.

White, I.R., Russel, A.J., Wright, I.A. and White, T.K.(1985). Real-time ultrasonic scaning in the diagnosis of pregnancy and the estimation of gestational age in cattle. Vet. Rec. 117:5-8.

Williemse, A.H. and Taverne, M.(1989). Early pregnancy diagnosis in cattle by means of transrectal real- time ultrasound scanning of the uterus. In: TaverneM, Williemse A(eds). Diagnostic ultrasound and animal reproduction. The Netherlands: Kluwer Academic Publishers, 67-72.

Winters, L.M., Green, W.W. and Comsock, R.E.(1942). Prenatal development of the bovine. Minn. Tech. Bull. 151:1-50.