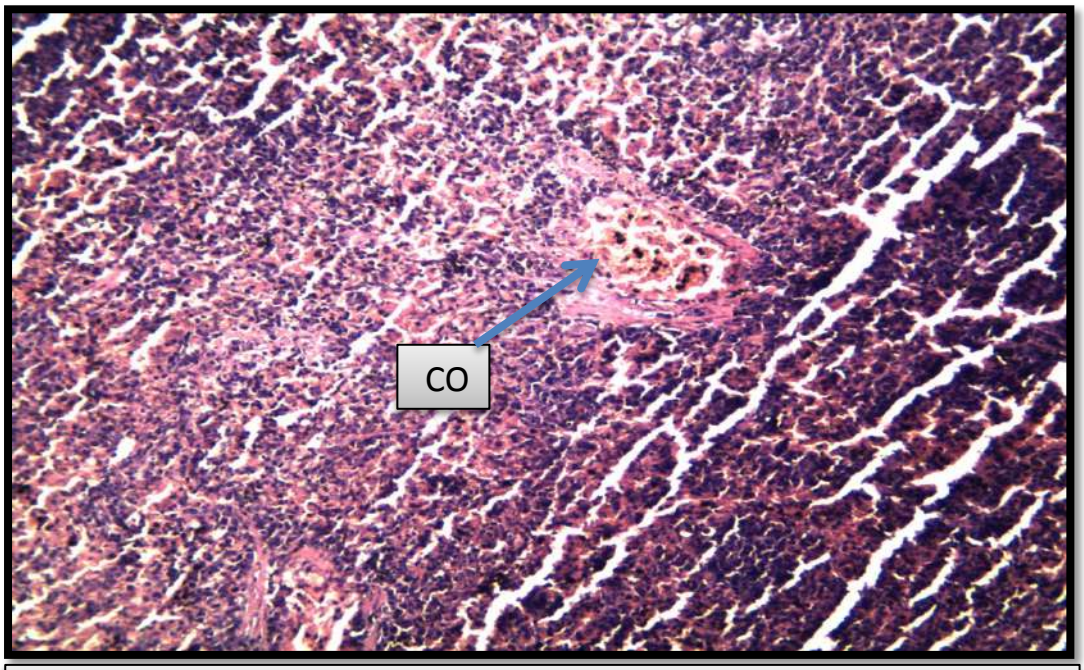

صورة (35) مقطع في طحال جرذ مجموعة 5% بروتين عمر 2 شهر ، استنفاذ واضح للب الابيض مع تكاثر للب الاحمر ،احتقان واضح داخل النسيج اللمفاوي للطحال(CO) . 100X H&E

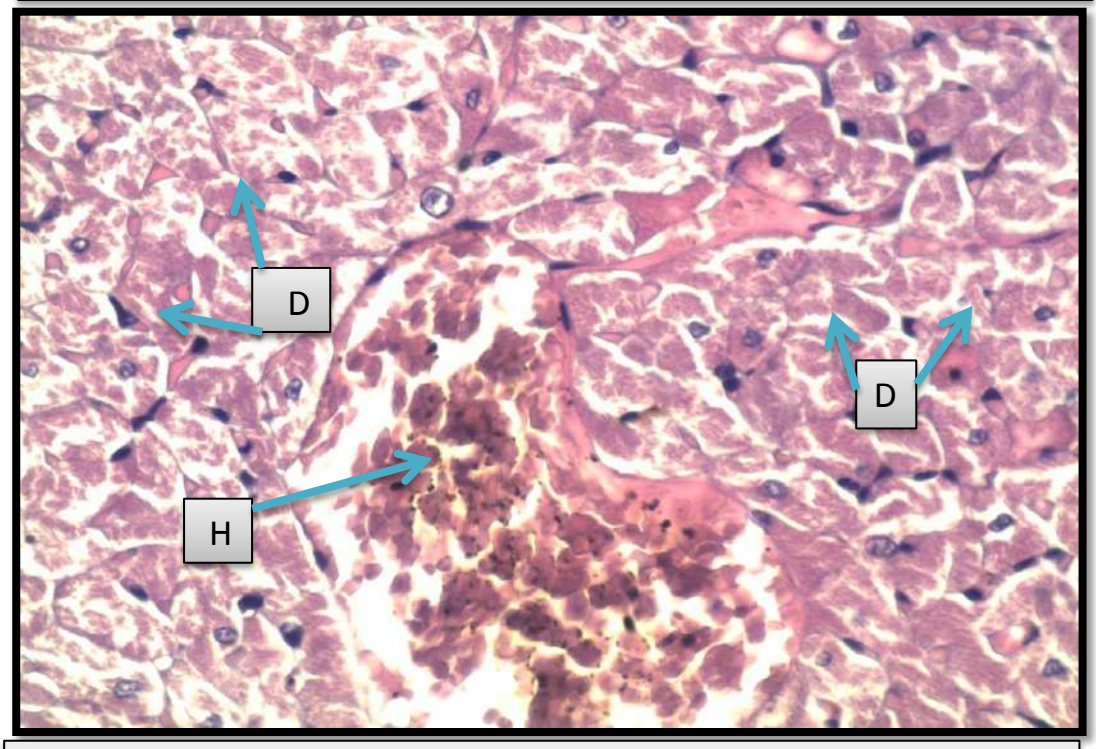

صورة (36) مقطع في قلب جرذ مجموعة 5% بروتين عمر 2 شهر، نزف واضح بين الالياف العضلية القلبية (H) مع تنكس لألياف القلبية حيث تظهر متحطمة وغير منتظمة بالترتيب (D). 100X H &E

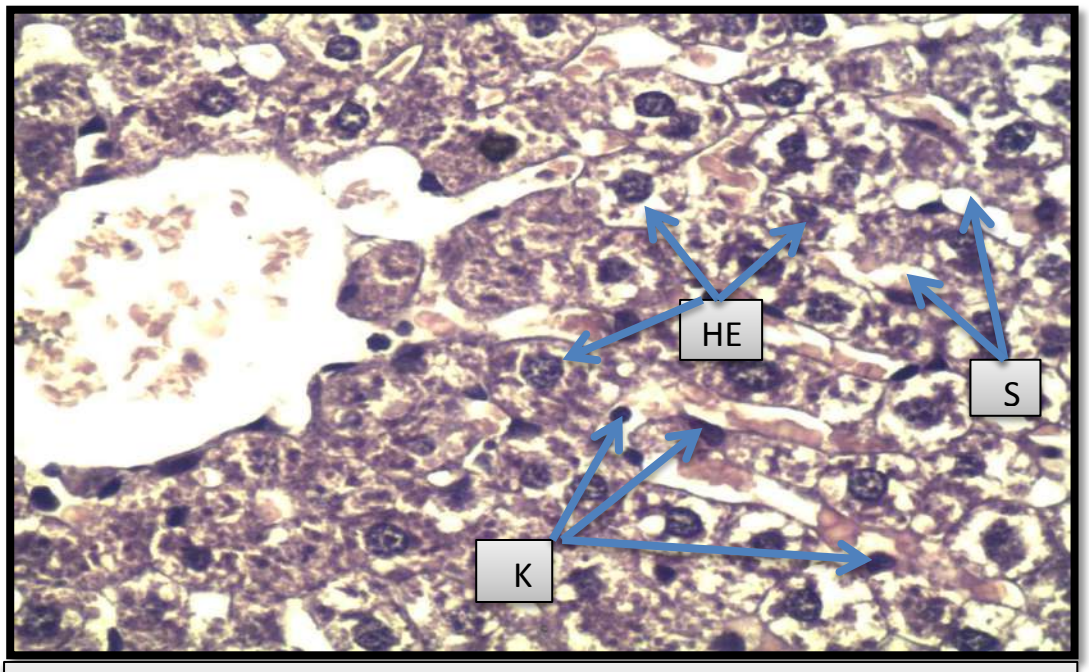

صورة (37) مقطع في كبد جرذ مجموعة 10% بروتين عمر 2 شهر، خلايا كبدية متنكسة (HE)، مع توسع واضح للجيبانيات الكبدية (S)Hepatic sinusoids وتكاثر لخلايا كوفر(K). 400X H&E

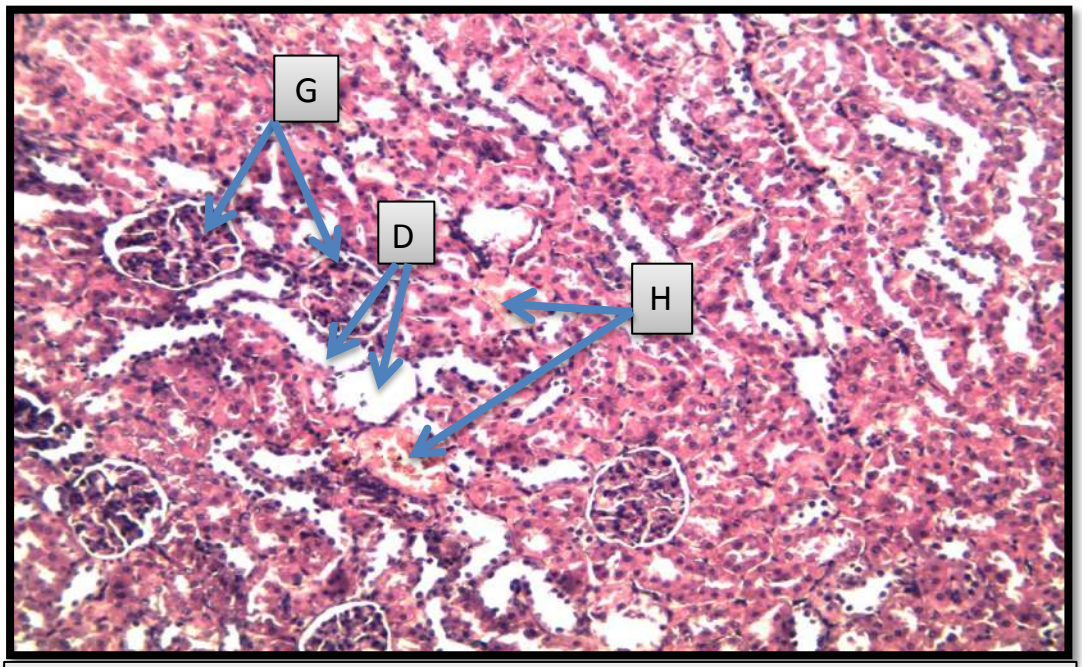

صورة (38) مقطع في كلية جرذ مجموعة 10 % بروتين عمر 2 شهر ، تظهر الكبيبات متوسعة ومستديرة وطبيعية (G) ، توسع بسيط للنبيبات الملتوية الكلوية (D)مع وجود نزف بسيط في النسيج الكلوي (H).100X H&E

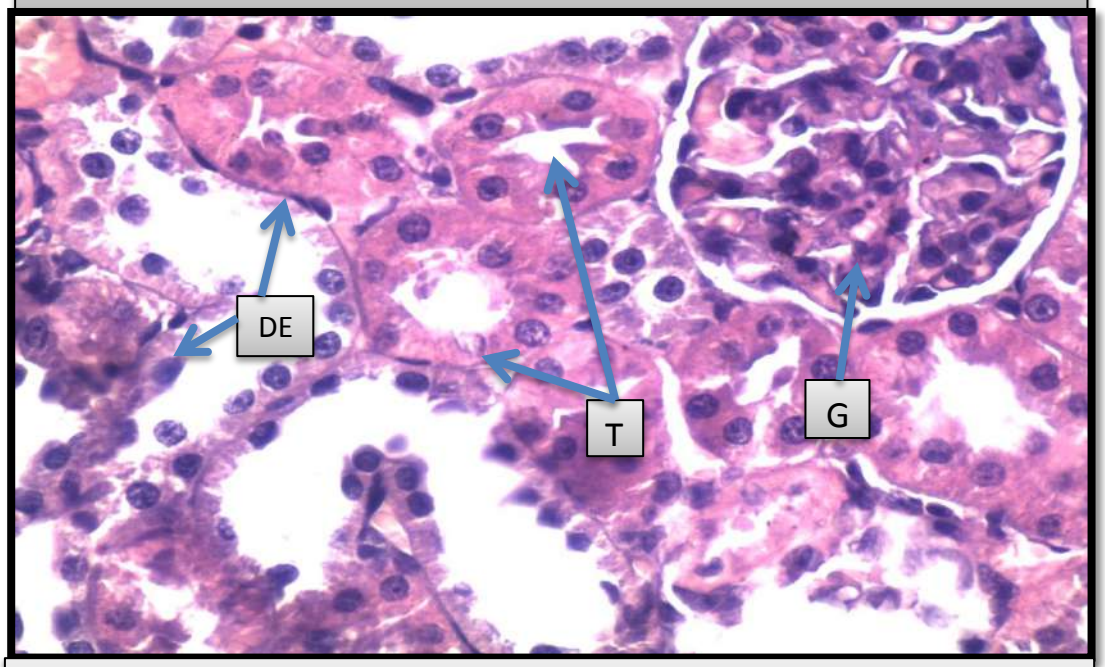

صورة (39) مقطع في كلية جرذ مجموعة 10 % بروتين عمر 2 شهر، كبيبية متوسعة ومستديرة وطبيعية (G) وكذلك تنكس وانسلاخ بسيط لخلايا المبطنة للنبيبات الكلوية (DE)، بعض النبيبات تظهر طبيعية ومبطنة بخلايا عمودية وواطئة (T) . 400X H&E

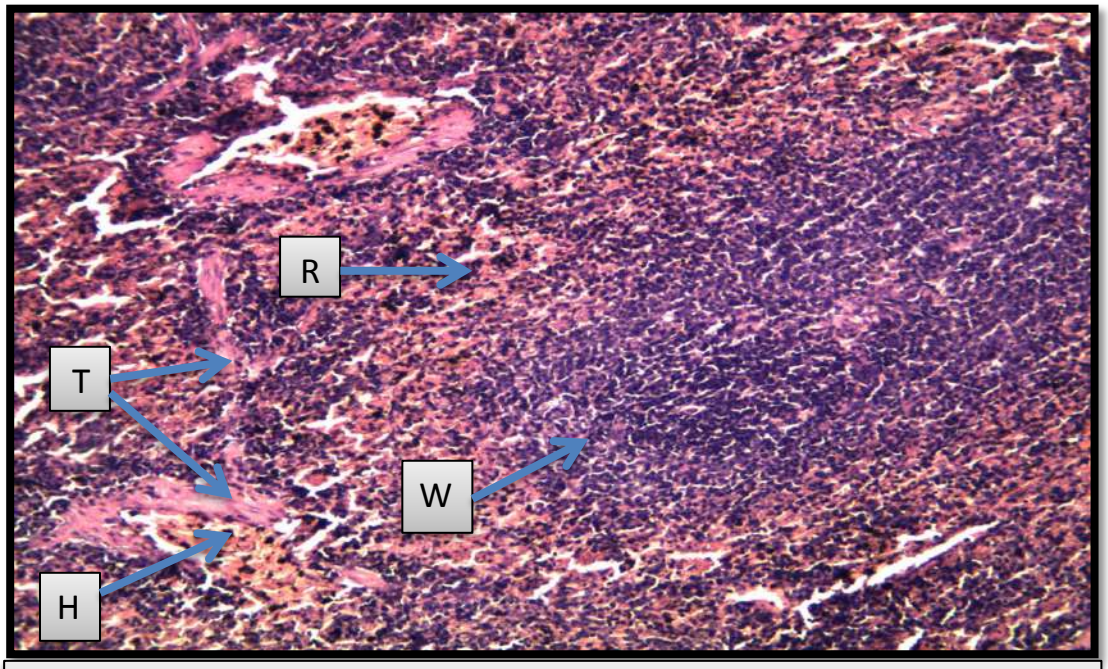

صورة (40) مقطع في طحال جرذ مجموعة 10% بروتين عمر 2 شهر ، وجود لب ابيض كبير(W) ومتوسع ومحاط بلب احمر متكاثر(R) مع وجود حويجزات داخل النسيج اللمفاوي للطحال(T)، مع ملاحظة نزف بسيط داخل نسيج الطحال (H).100X H&E

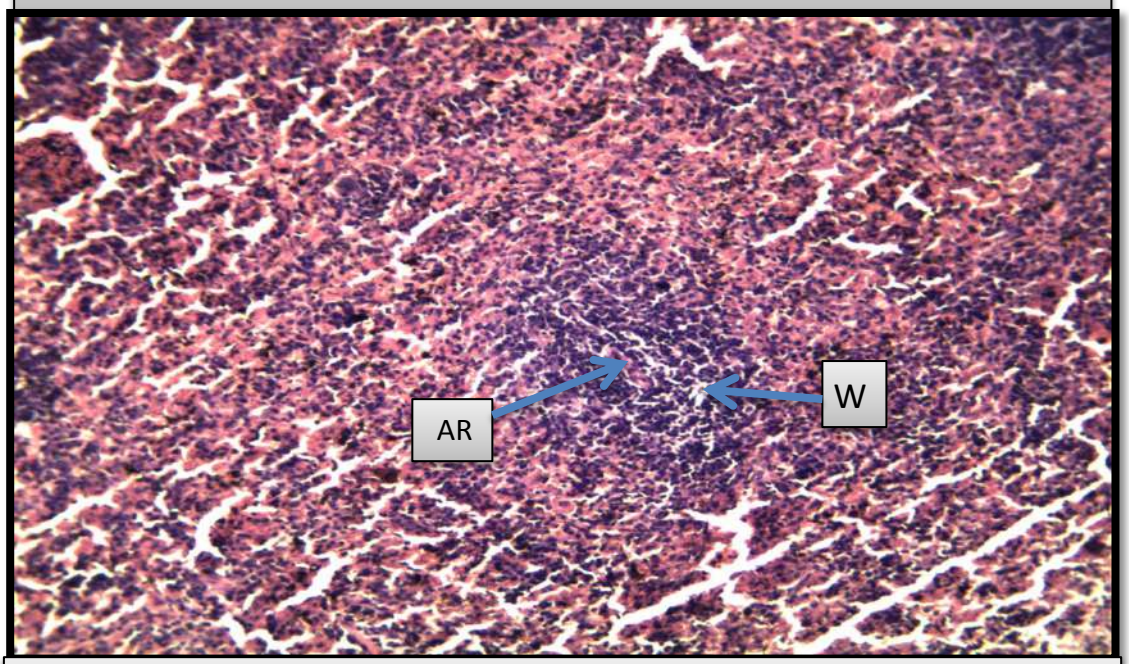

صورة (41) مقطع في طحال جرذ مجموعة 10% بروتين عمر 2 شهر، لب ابيض واضح(W) ومحتويا على شرين مركزي (AR) ومحاطا بلب احمر متكاثر.100X H&E

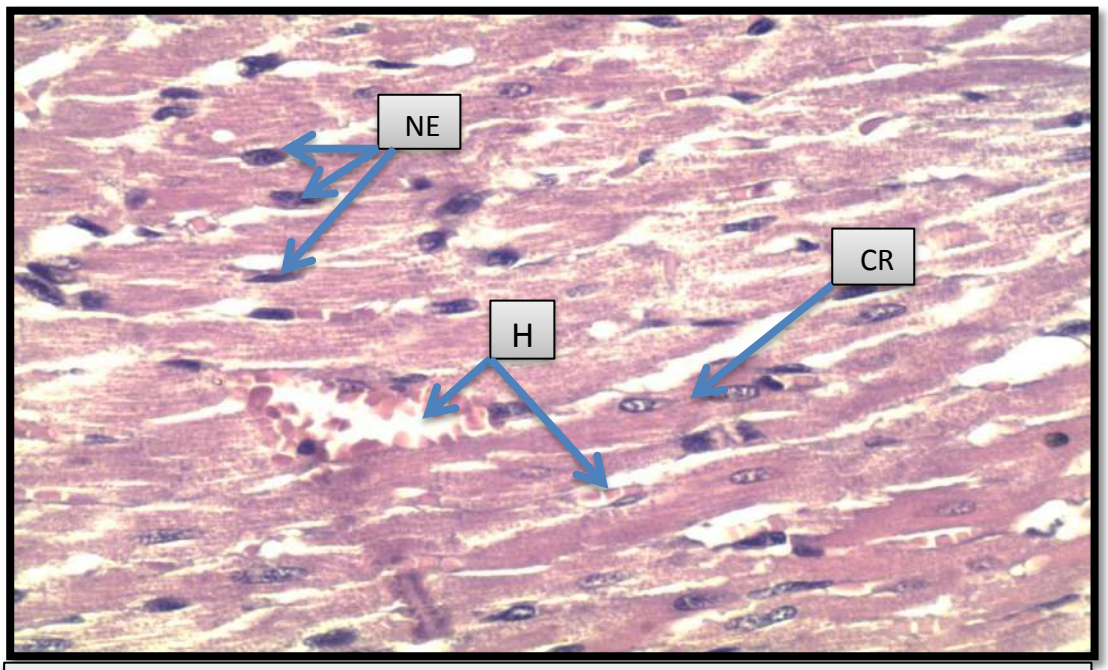

صورة (42) مقطع في قلب جرذ مجموعة 10% بروتين عمر 2 شهر ،نزف بسيط بين الالياف العضلية القلبية (H) والتي تظهر طبيعية والتي تحتوي على نواة متطاولة مركزية الموقع طبيعية (NE)مع وجود التخطيط العرضي بشكل واضح(CR) .100X H&E