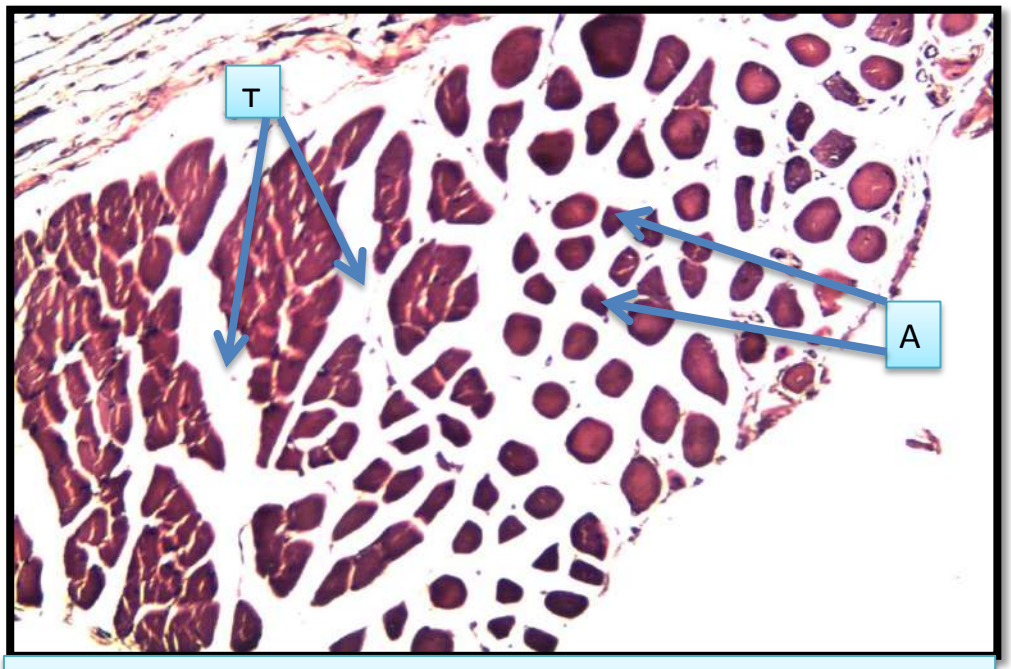


صورة (16) مقطع عرضي في عضلة Soleus مجموعة 10% بروتين عمر 2 شهر ،يلاحظ ضمور واضح في الالياف العضلية(A )، والتي تظهر صغيرة وغير منتظمة في الشكل والحجم مع توسع الحويجزات بين الالياف العضلية (T). 100X H&E

صورة (17) مقطع في عضلة Soleus مجموعة 10% بروتين عمر 2 شهر، تنخر واضح في الالياف العضلية(N) والتي تبين اختفاء الانوية في بعض الالياف العضلية.400X H&E

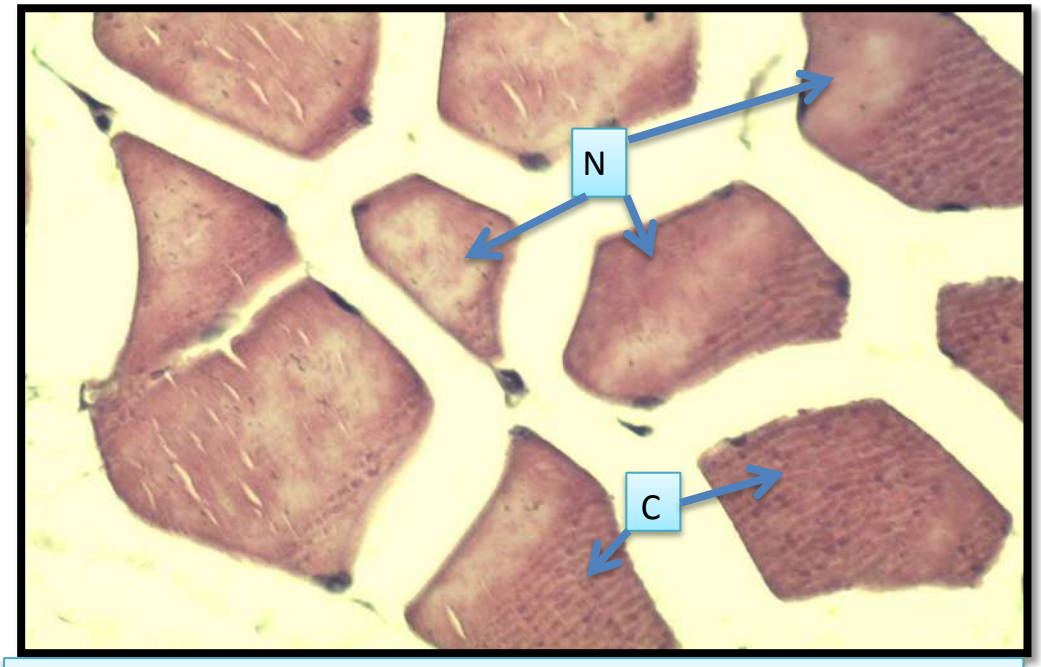


صورة (18) مقطع عرضي في عضلة Rectus Femoris مجموعة 5% بروتين عمر12 شهر. تنخر بسيط في الالياف العضلية (N) يتمثل بوجود شحوب قليل واختفاء النواة. بعض الالياف العضلية تظهر محتوية على التخطيط العرضي (C).400X H&E

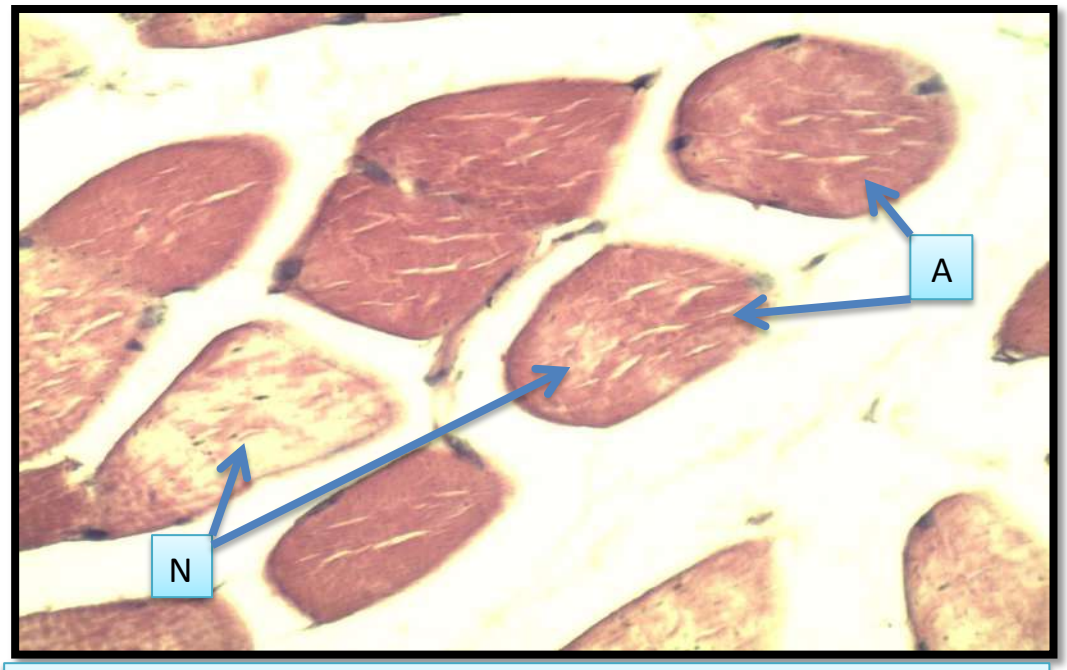


صورة (19) مقطع عرضي في عضلة Gastrocenemius مجموعة 5% بروتين عمر12 شهر .ضمور واضح في الالياف العضلية والتي تظهر غير منتظمة في الشكل والحجم (A). تنخر واضح في الالياف العضلية (N) حيث تظهر بعض الالياف العضلية خالية من النواة، مع فقدان التخطيط العرضي .400X H&E.

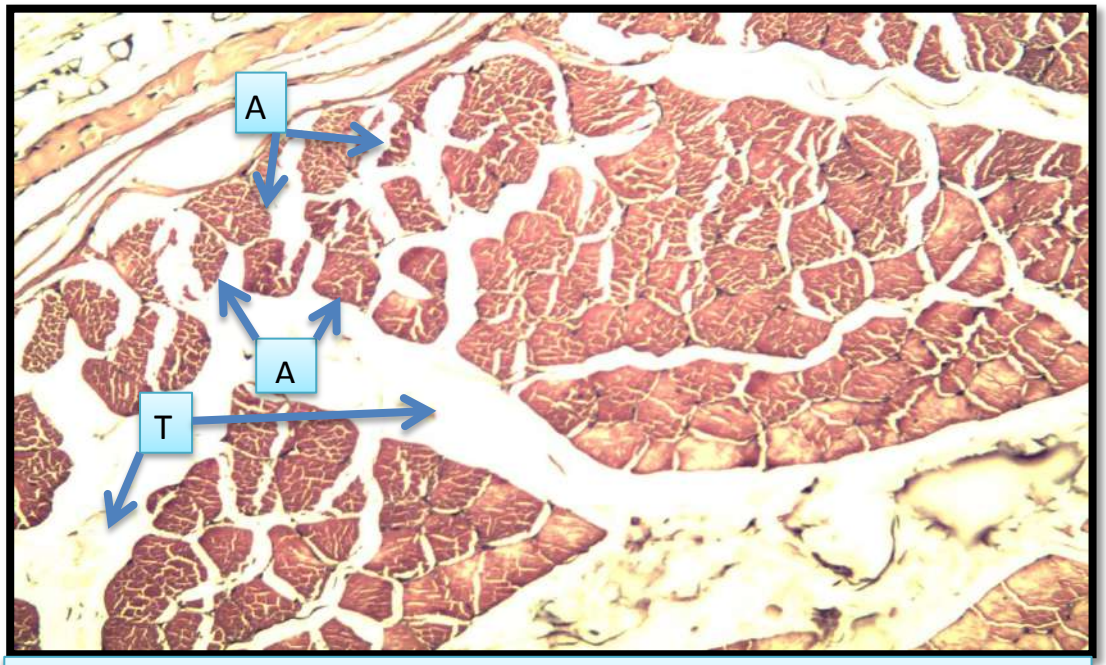


صورة (20) مقطع عرضي في عضلة Soleus مجموعة 5% بروتين عمر 12 شهر. ضمور بسيط في الالياف العضلية (A) حيث تظهر الحويجزات بين الالياف العضلية متوسعة(T). 100X H&E.

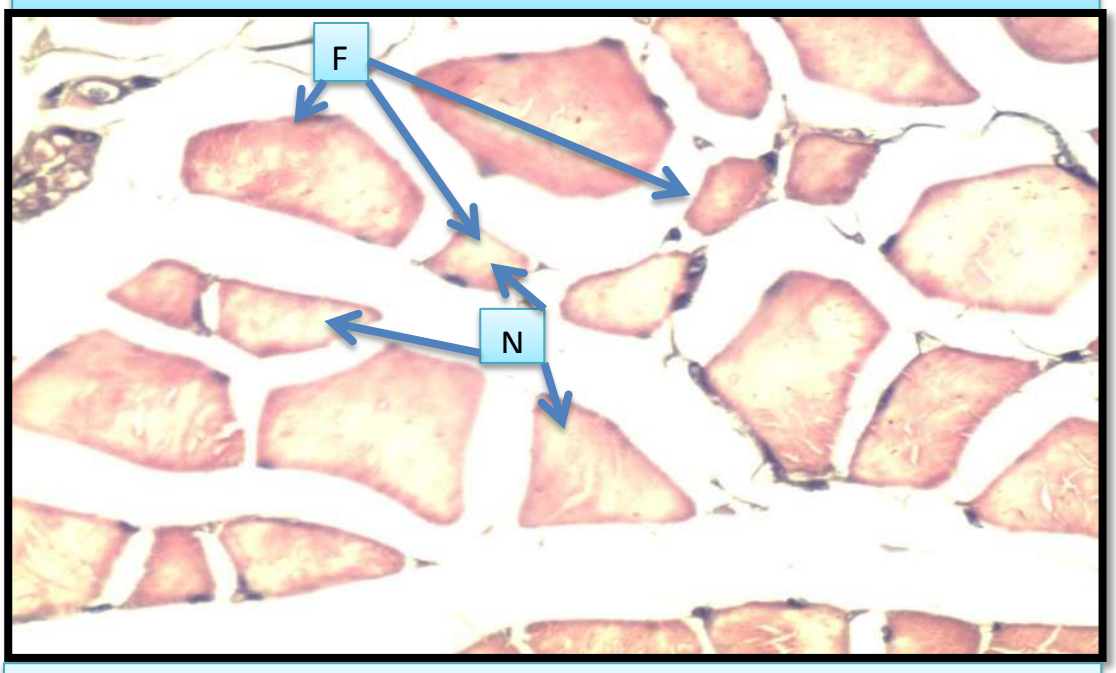


صورة (21) عضلة soleus مجموعة 5% بروتين ،تنخر واضح في الالياف العضلية (N) حيث تظهر الالياف العضلية خالية من الأنوية. الالياف العضلية غير منتظمة بالشكل والحجم (F)،مع فقدان التخطيط العرضي. 400X H&E.

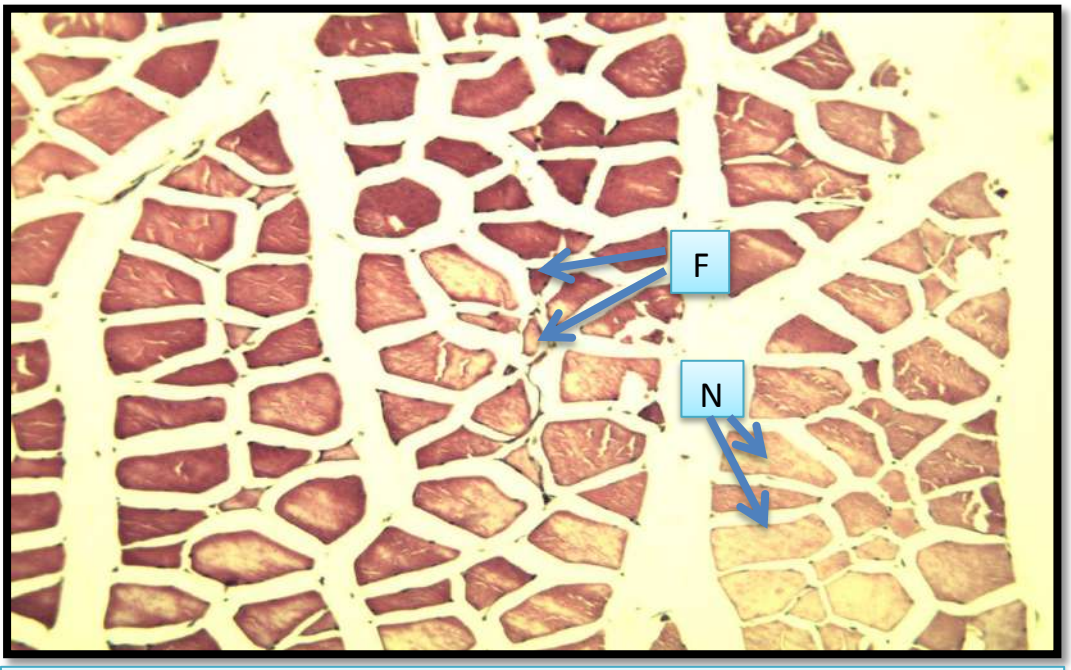


صورة (22) مقطع عرضي في عضلة Rectus Femoris مجموعة 10% بروتين عمر 12 شهر ،يلاحظ وجود تنخر في الالياف العضلية (N) . الالياف العضلية تظهر اختلافات بسيطة في الشكل والحجم (F).100X H&E

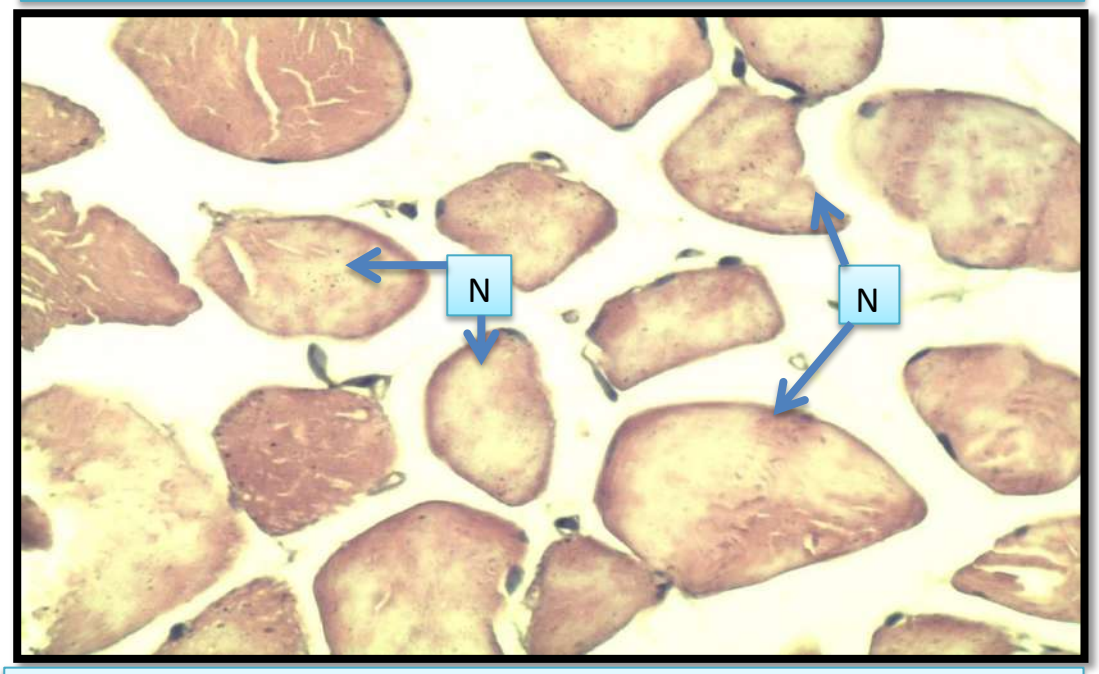


صورة (23) مقطع عرضي في عضلة Gastrocenmuis مجموعة 10% بروتين ،عمر12 شهر، تنخر واضح داخل الالياف العضلية (N) حيث تظهر بعض الالياف خالية من الأنوية ويلاحظ ضمور في بعض الالياف العضلية . 400X H&E

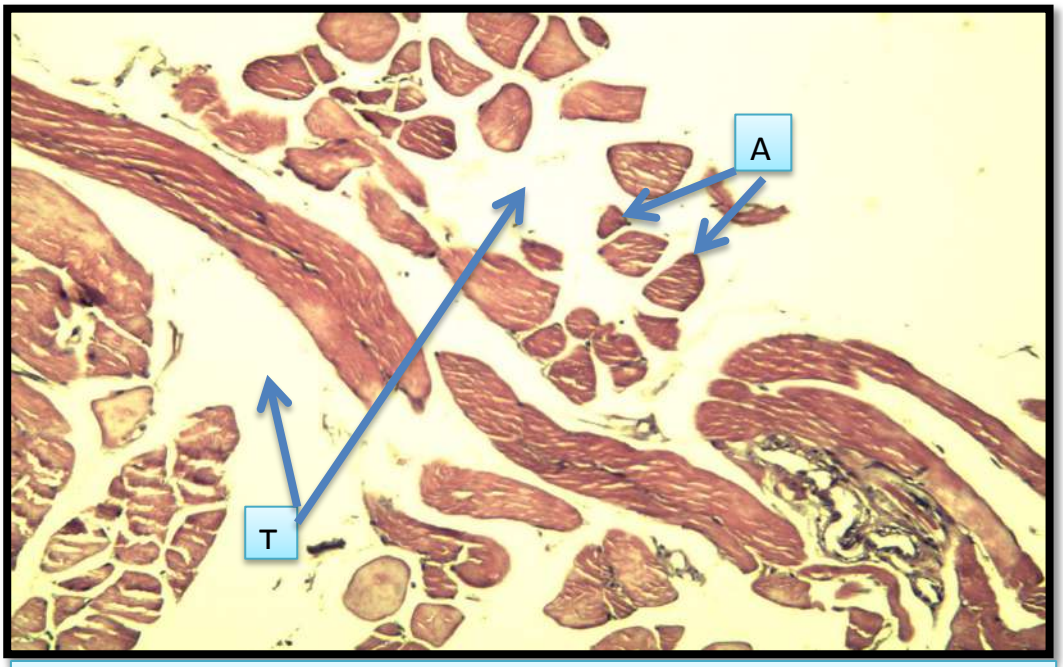


صورة (24) مقطع عرضي في عضلة Soleus مجموعة 10% بروتين عمر 12 شهر ،ضمور واضح في الالياف العضلية (A) حيث تظهر الالياف العضلية غير متساوية في الحجم والشكل والحويجزات متوسعة بينها (T). 100X H&E