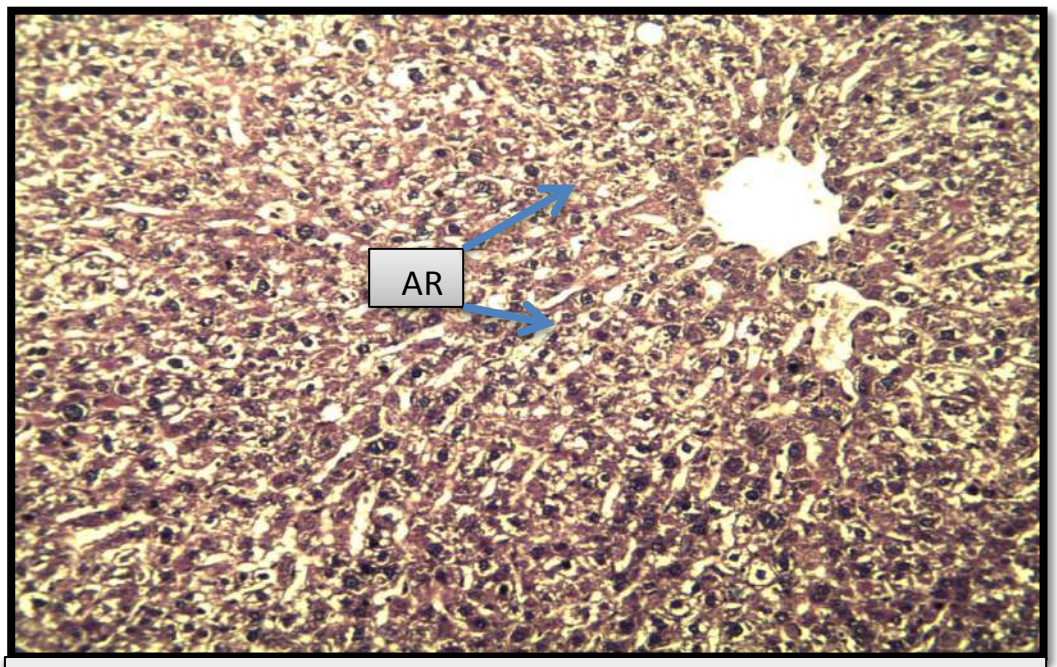

صورة (25) مقطع في كبد جرذ مجموعة السيطرة عمر 2 شهر ،وجود الترتيب الشعاعي(AR) للخلايا الكبدية حول الوريد المركزي)، الخلايا الكبدية تظهر طبيعية ذات نواة واضحة ومركزية الموقع.100X H&E

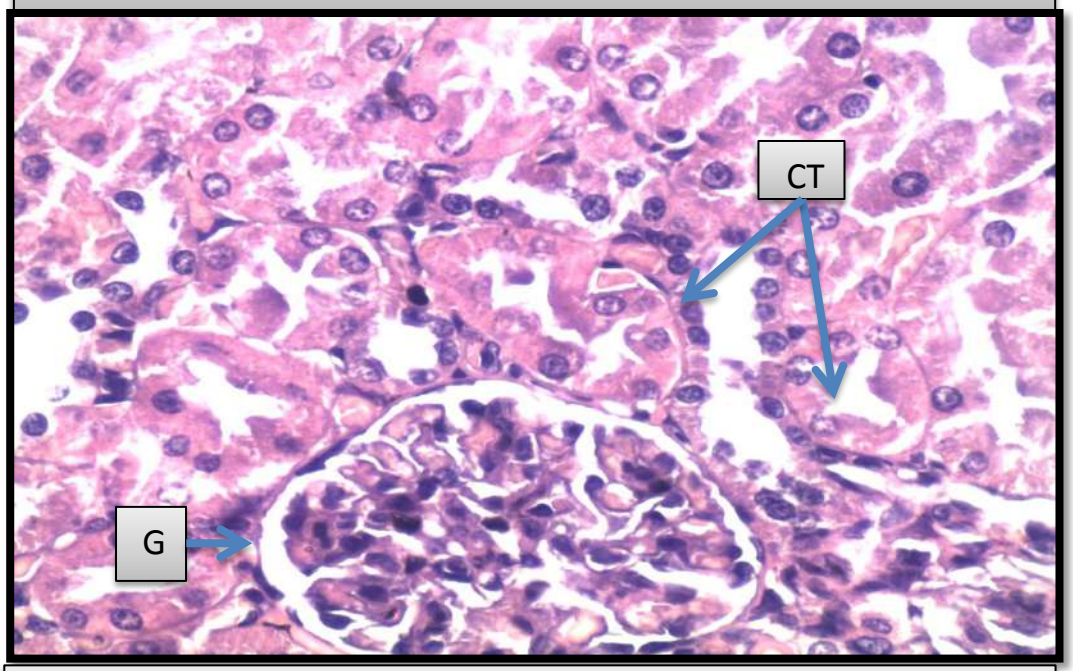

صورة (26) مقطع في كلية جرذ مجموعة السيطرة عمر 2 شهر ، كبيبة طبيعية ومتوسعة (G)وكذلك النبيبات الملتوية الكلوية (CT)تظهر طبيعية وغير متوسعة ومبطنة بخلايا عمودية وواطئة .400X H&E

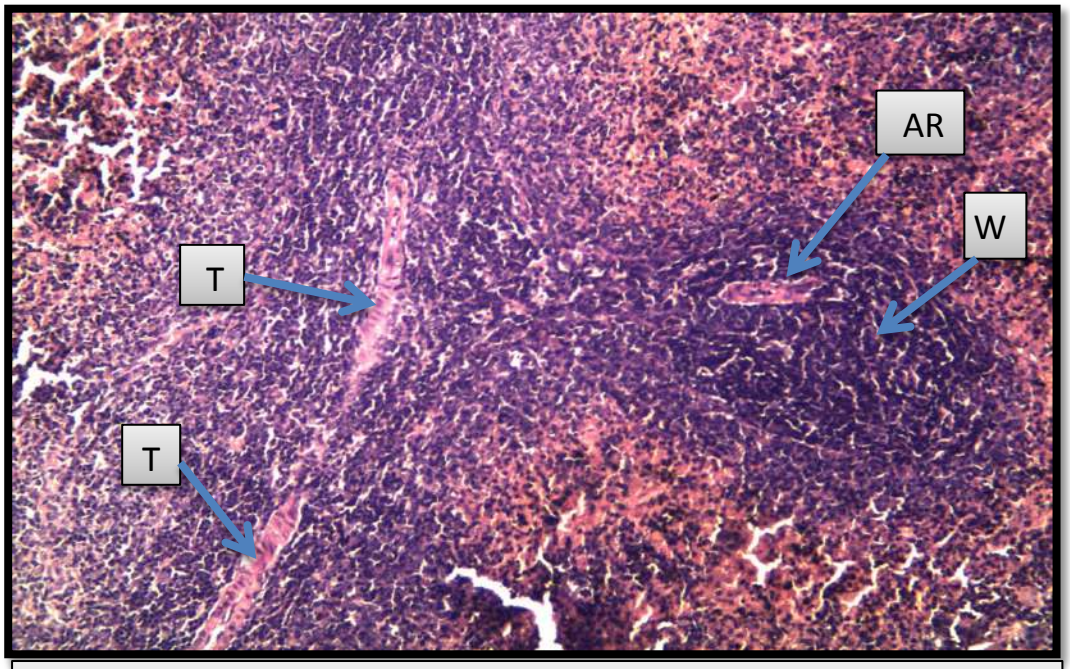

صورة (27) مقطع في طحال جرذ مجموعة السيطرة عمر 2 شهر ، وجود لب ابيض كبير ومتوسع (W) ويحتوي على شرين مركزي (AR) ومحاطا بلب احمر متكاثر مع وجود الحويجزات داخل النسيج اللمفاوي للطحال(T). 100X H&E

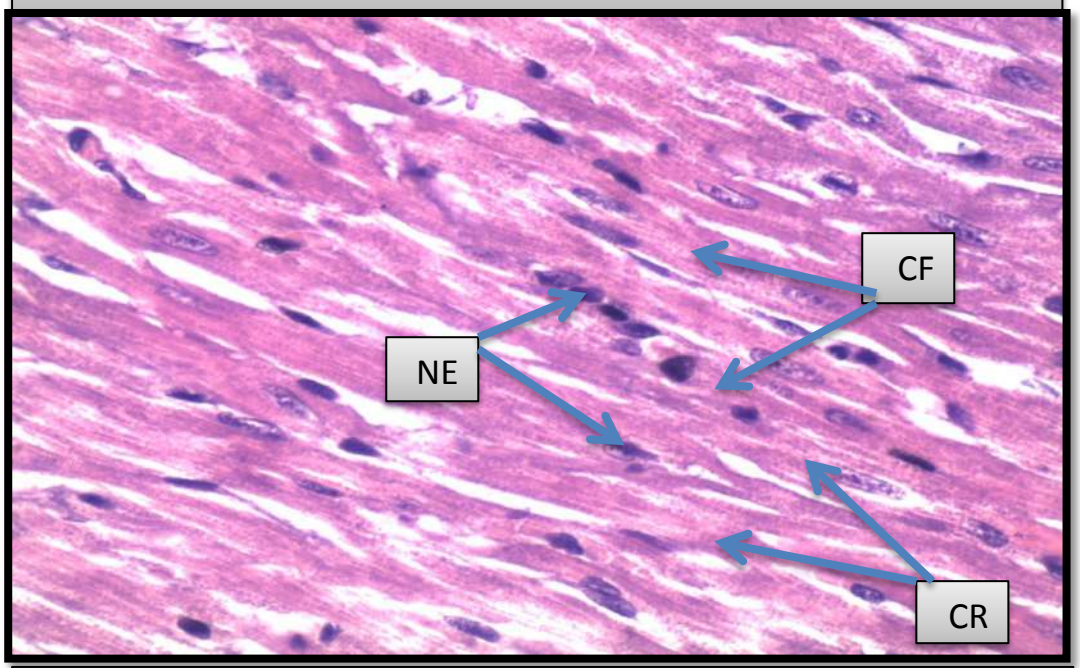

صورة (28) مقطع في قلب جرذ مجموعة السيطرة عمر 2 شهر ، نلاحظ الالياف العضلية القلبية طبيعية(CF) وذات نواة متطاولة ومركزية الموقع (NE) مع وجود التخطيط العرضي داخل النسيج القلبي(CR). 400X H &E

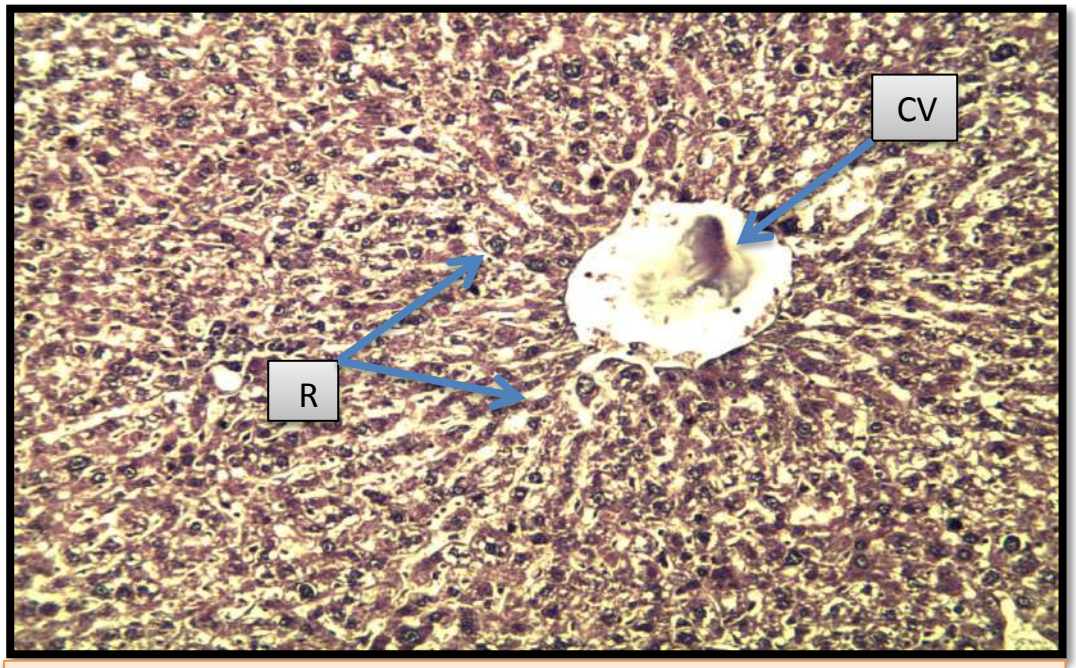

صورة (29) مقطع في كبد جرذ مجموعة السيطرة عمر 12 شهر ،وجود الترتيب الشعاعي للخلايا الكبدية (R) حول الوريد المركزي(CV) ، الخلايا الكبدية تظهر طبيعية ذات نواة واضحة ومركزية الموقع.100X H&E

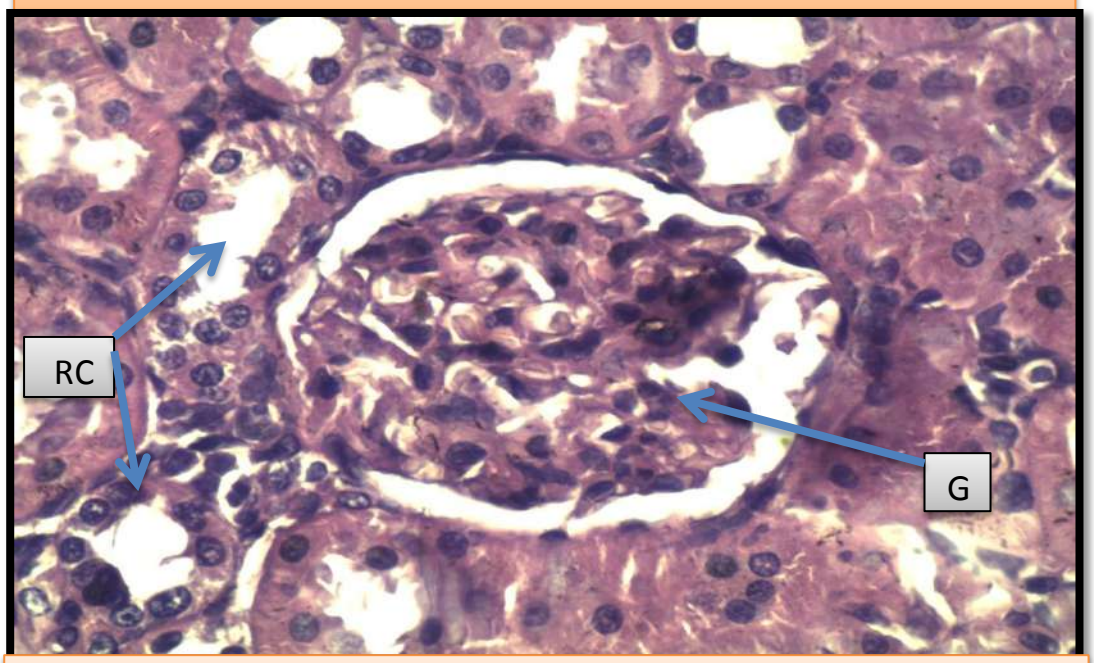

صورة (30) مقطع في كلية جرذ مجموعة السيطرة عمر 12 شهر ، كبيبة طبيعية ومتوسعة (G) وكذلك النبيبات الملتوية الكلوية تظهر طبيعية (RC)وغير متوسعة ومبطنة بخلايا عمودية وواطئة .400X H&E

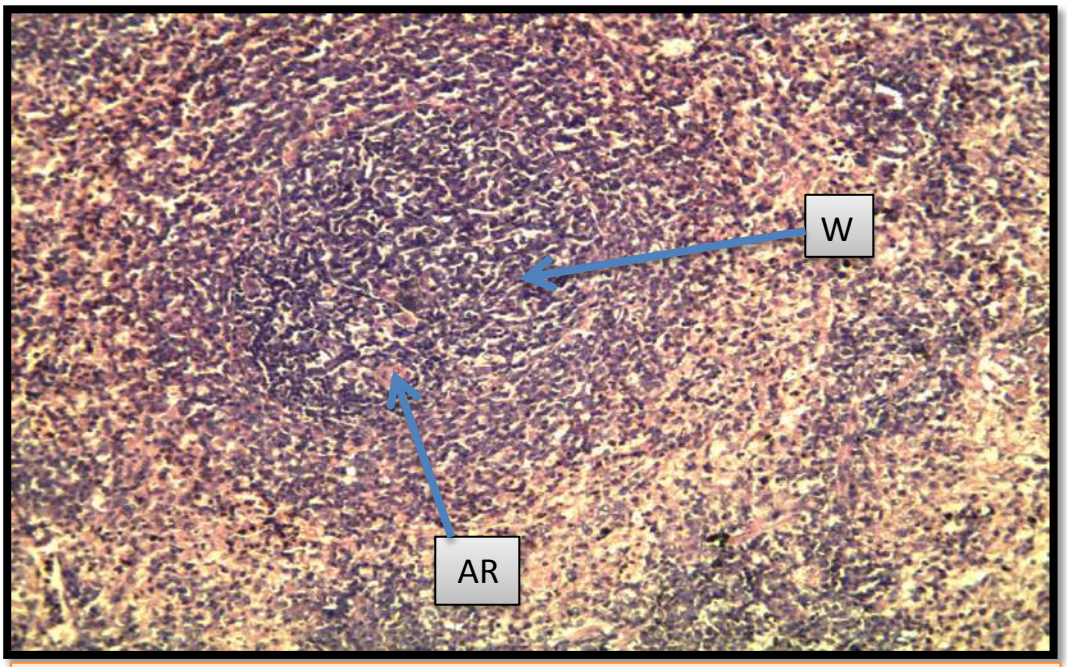

صورة (31) مقطع في طحال جرذ مجموعة السيطرة عمر 12شهر ، وجود لب ابيض كبير ومتوسع (W) ويحتوي على شرين مركزي (AR) ومحاطا بلب احمر متكاثر مع وجود الحويجزات داخل النسيج اللمفاوي للطحال .100X H&E

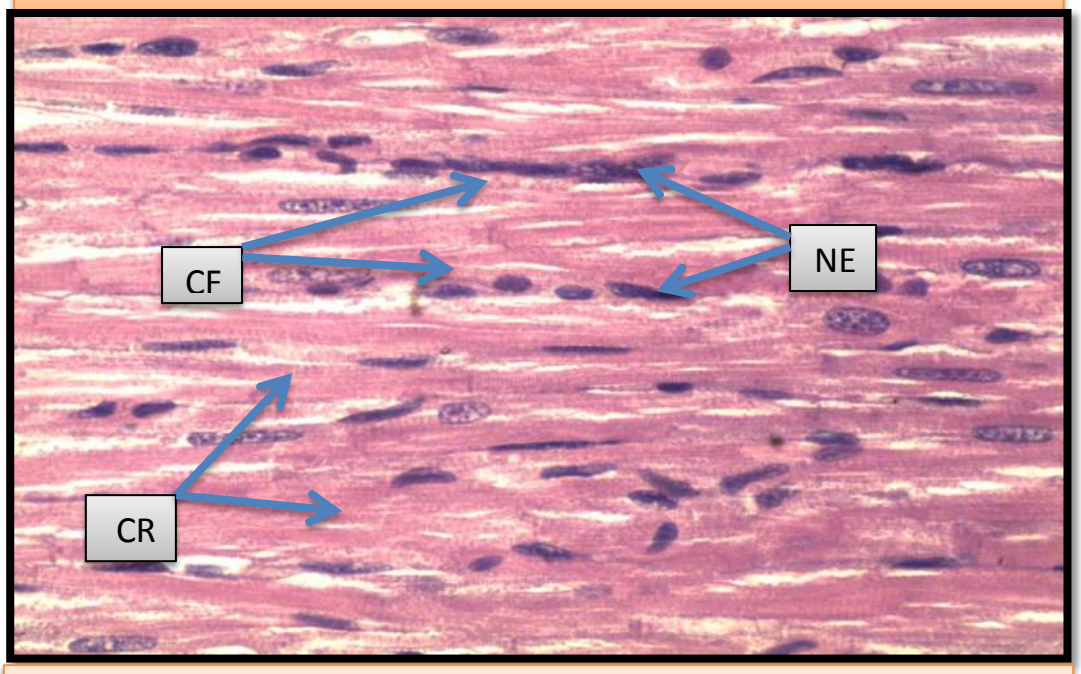

صورة (32) مقطع في قلب جرذ مجموعة السيطرة عمر 12شهر ، نلاحظ الالياف العضلية القلبية طبيعية (CF) وذات نواة متطاولة ومركزية الموقع (NE) مع وجود التخطيط العرضي داخل النسيج القلبي (CR) . 400X H &E

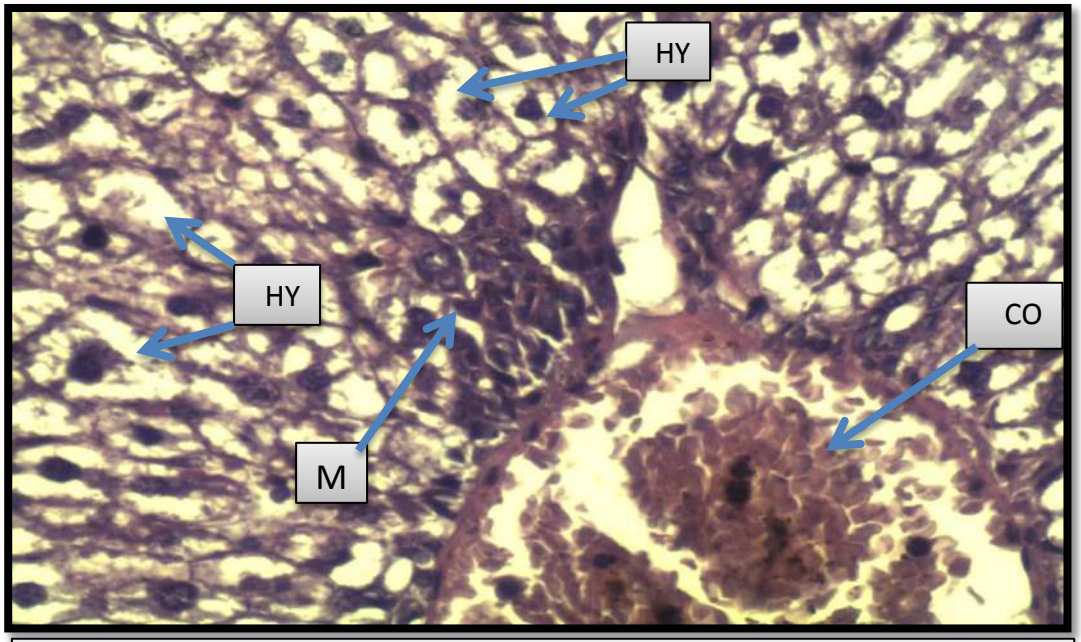

صورة (33) مقطع في كبد جرذ مجموعة 5% بروتين عمر 2 شهر ، يلاحظ احتقان واضح في الوريد المركزي (CO)،ارتشاح خلايا التهابية في النسيج الكبدي (M)، الخلايا الكبدية تظهر متفجة وتحتوي فقاعات في هيوليها وهذا ما يدعى بالتنكس الاستسقائي Hydropic degeneration (HY).H&E 400X

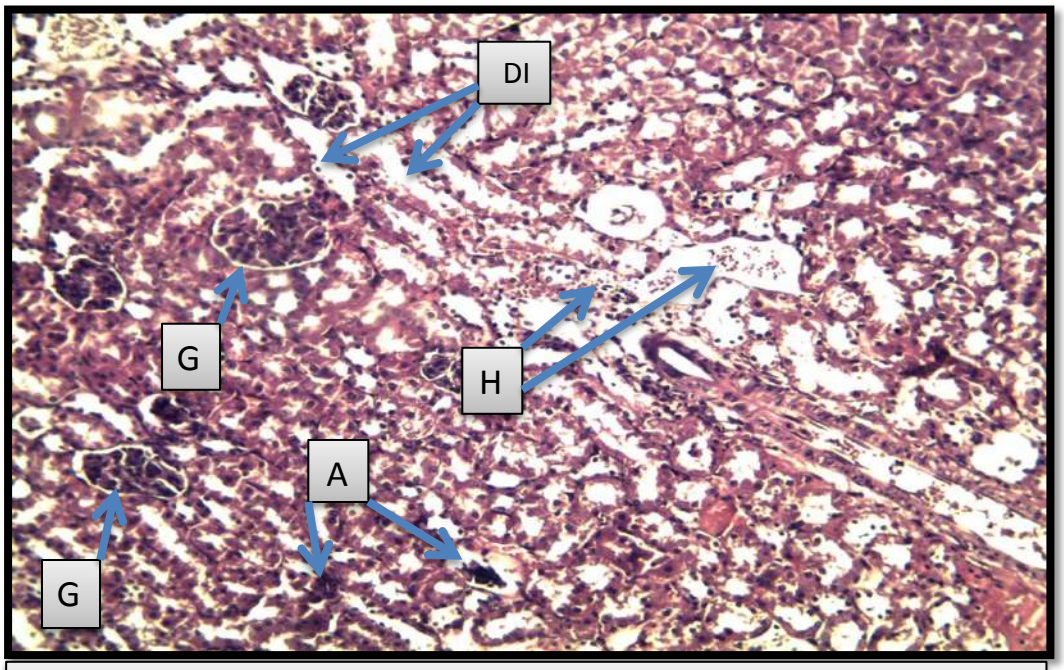

صورة (34) مقطع في كلية جرذ مجموعة 5% بروتين عمر2 شهر ، يلاحظ ضمور بسيط لبعض الكبيبات (A) مع وجود اخرى طبيعية ومتوسعة(G)، توسع واضح للنبيبات الملتوية الكلوية (DI)وكذلك نزف واضح داخل النسيج الكلوي (H). 40X H&E