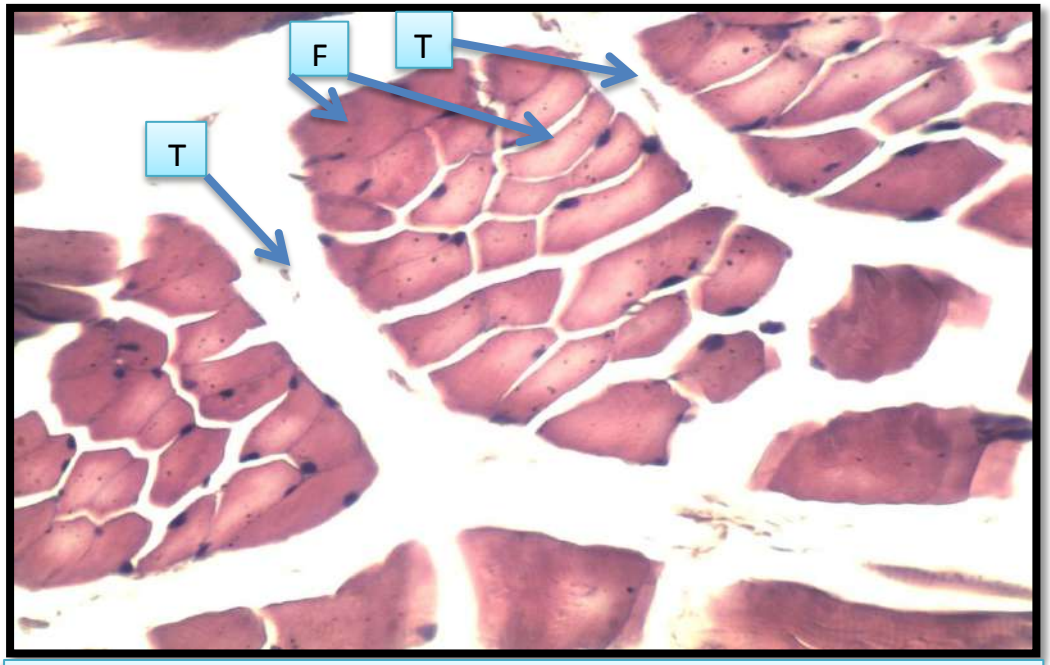

صورة (1) مقطع في عضلة Soleus مجموعة السيطرة عمر 2 شهر، الياف عضلية طبيعية منتظمة بالشكل والحجم (F) مع وجود حويجزات منتظمة بينها (T)، النواة محيطية الموقع طبيعية. 100X H&E

صورة (2) مقطع في عضلة Rectus Femoris مجموعة السيطرة عمر 2 شهر، تظهر الالياف العضلية طبيعية ومنتظمة (F) مع وجود نواة طبيعية محيطية الموقع (NE). 400X H&E

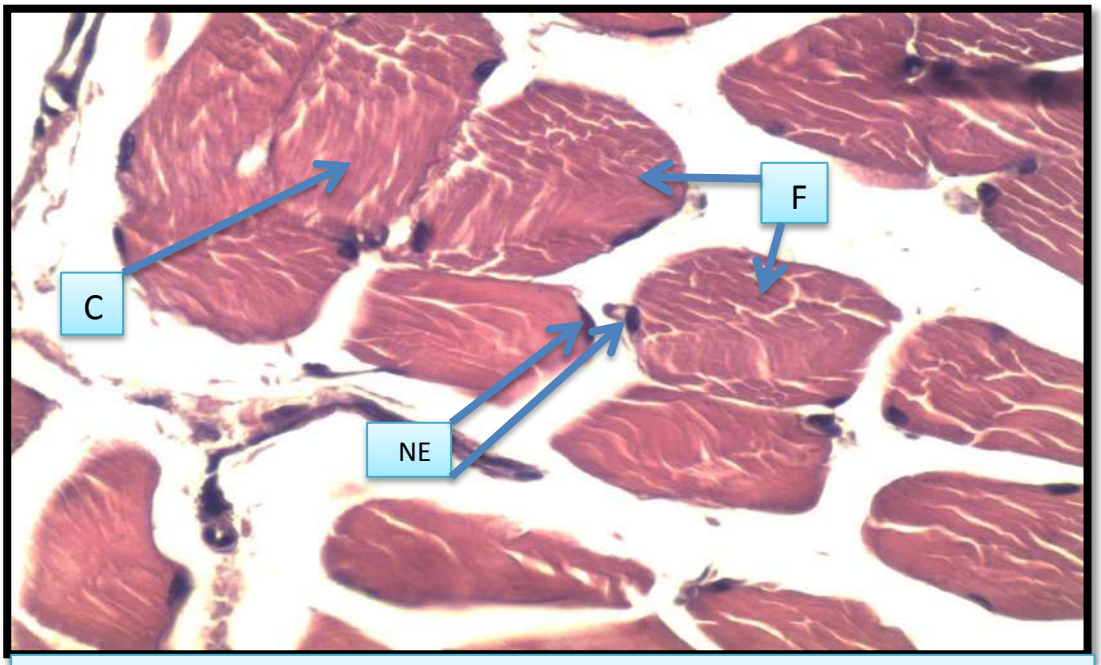

صورة رقم (3) مقطع عرضي في عضلة Gastrocenemuis في مجموعة السيطرة عمر 2 شهر ، تظهر الالياف العضلية طبيعية (F) وتحتوي على انوية محيطية الموقع طبيعية (NE)مع وجود التخطيط العرضي بين الالياف العضلية (C).H&E 400X

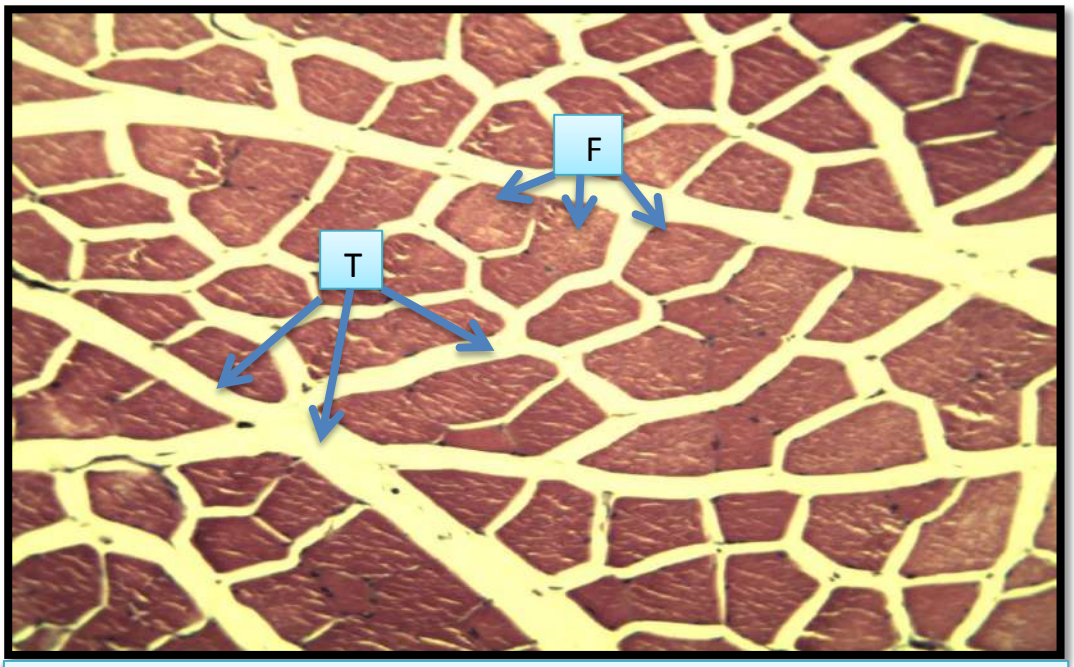

صورة (4) مقطع عرضي في عضلة Rectus Femoris مجموعة السيطرة عمر 12 شهر . الياف عضلية منتظمة بالشكل والحجم وطبيعية والحويجزات طبيعية بين الالياف العضلية .100X H&E.

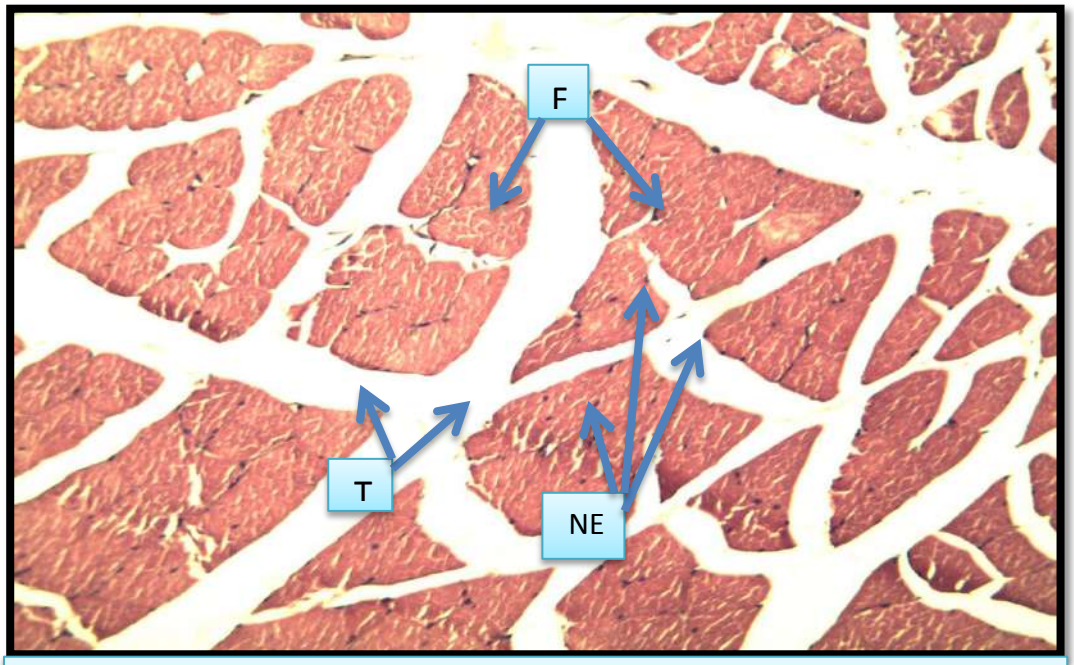

صورة (5) مقطع عرضي في عضلة Gastrocenemuis مجموعة السيطرة عمر 12 شهر ، حزم من الالياف العضلية التي تكون طبيعية (F)مع وجود حويجزات منتظمة واضحة (T)، انوية الالياف العضلية تظهر محيطية وغامقة وطبيعية (NE) . H 100X & E

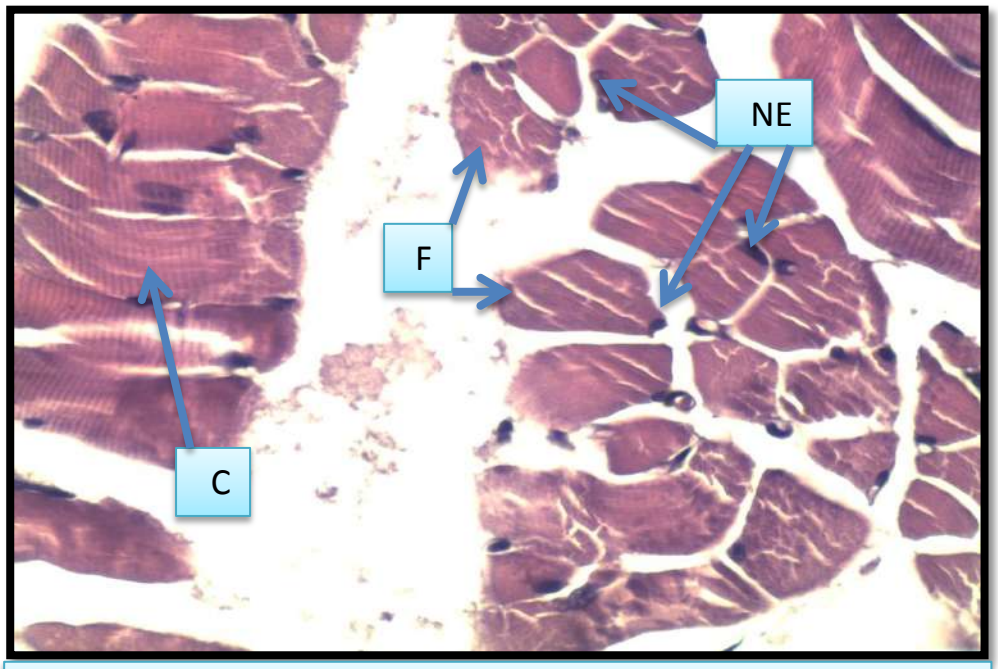

صورة (6) مقطع عرضي في عضلة Soleus مجموعة السيطرة ،عمر 12 شهر، الياف عضلية طبيعية ومنتظمة بالشكل والحجم (F) مع وجود التخطيط العرضي (C) ونواة محيطية واضحة(NE). 100X H & E

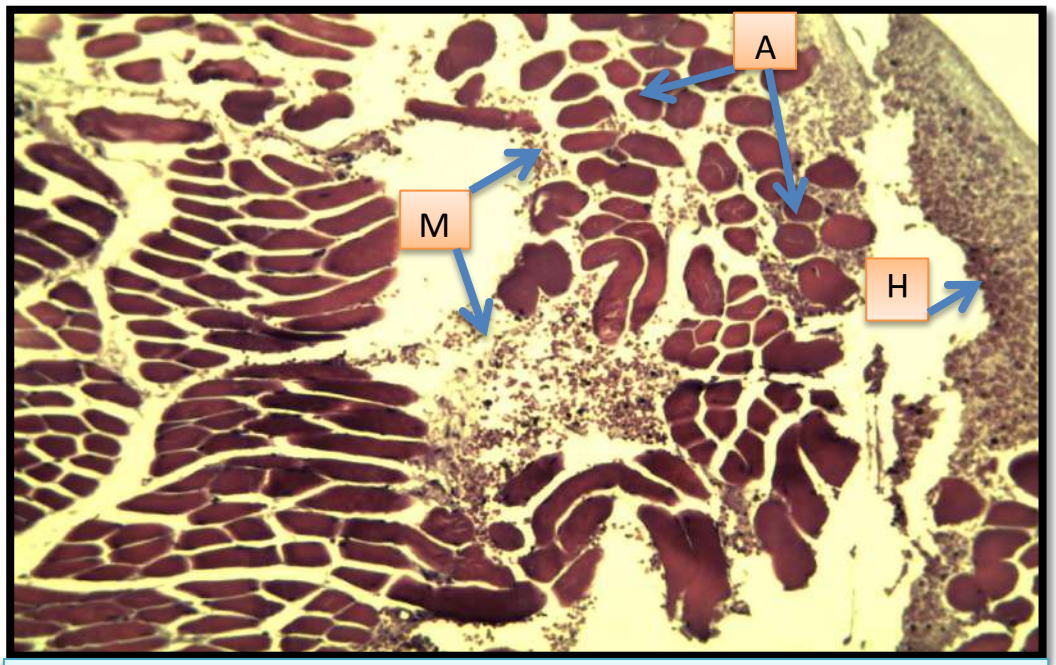

صورة (7) مقطع عرضي في عضلة Rectus femoris مجموعة 5% بروتين عمر 2 شهر، ضمور في الالياف العضلية حيث تظهر الالياف صغيرة جدا في الحجم (A).مع توسع الحويجزات بين الالياف العضلية، وجود خلايا التهابية متطايرة (M)مع نزف واضح بين الالياف العضلية (H). 100X H&E

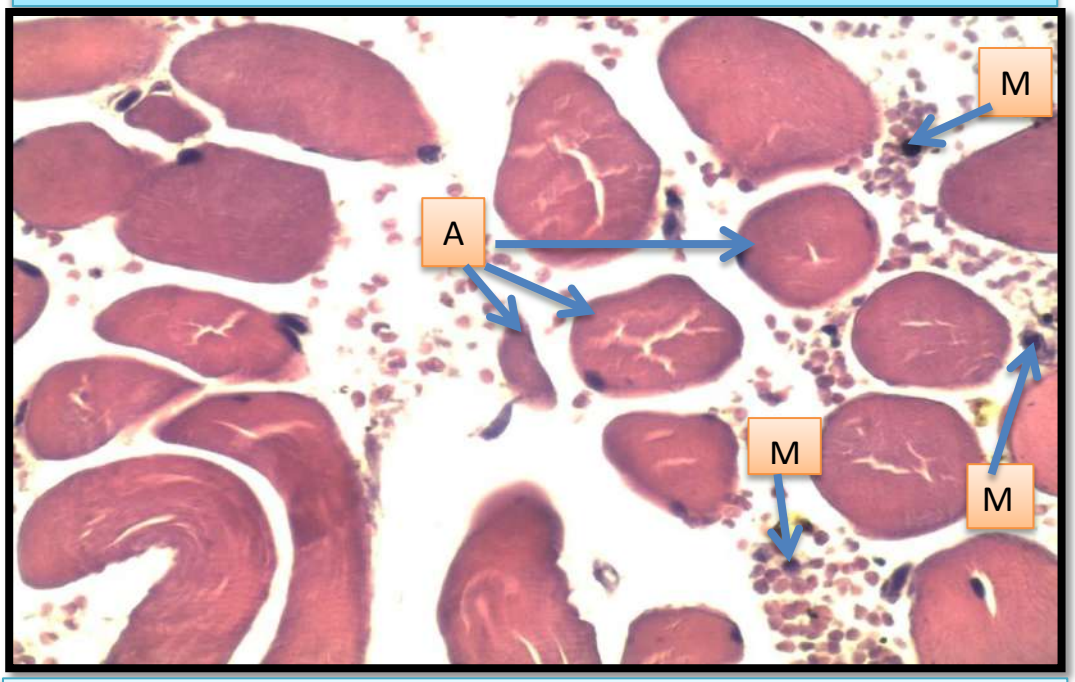

صورة (8) عضلة Rectus femoris مجموعة 5% بروتين عمر 2 شهر، الياف عضلية ضامرة وصغيرة في الحجم (A) وارتشاح خلايا التهابية بين الالياف العضلية(M). 400X H&E

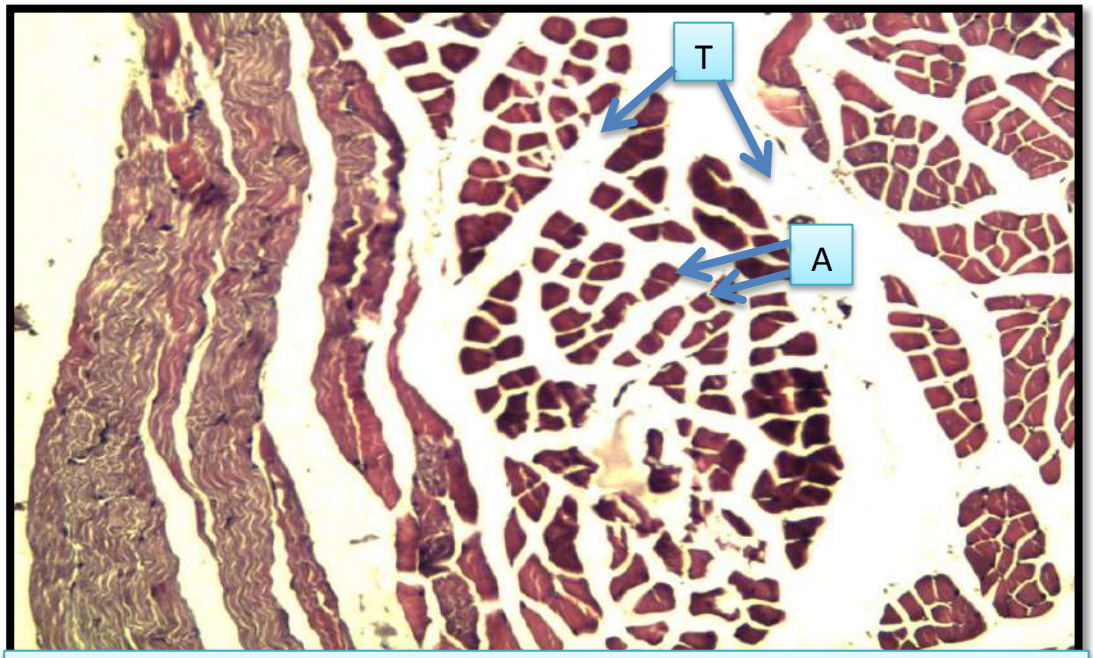

صورة (9) مقطع عرضي في عضلة Gastrocenemuis مجموعة 5% بروتين عمر 2 شهر، ضمور واضح لحزم الالياف الألياف العضلية (A) مع توسع الحويجزات بين الالياف العضلية(T).100X H&E

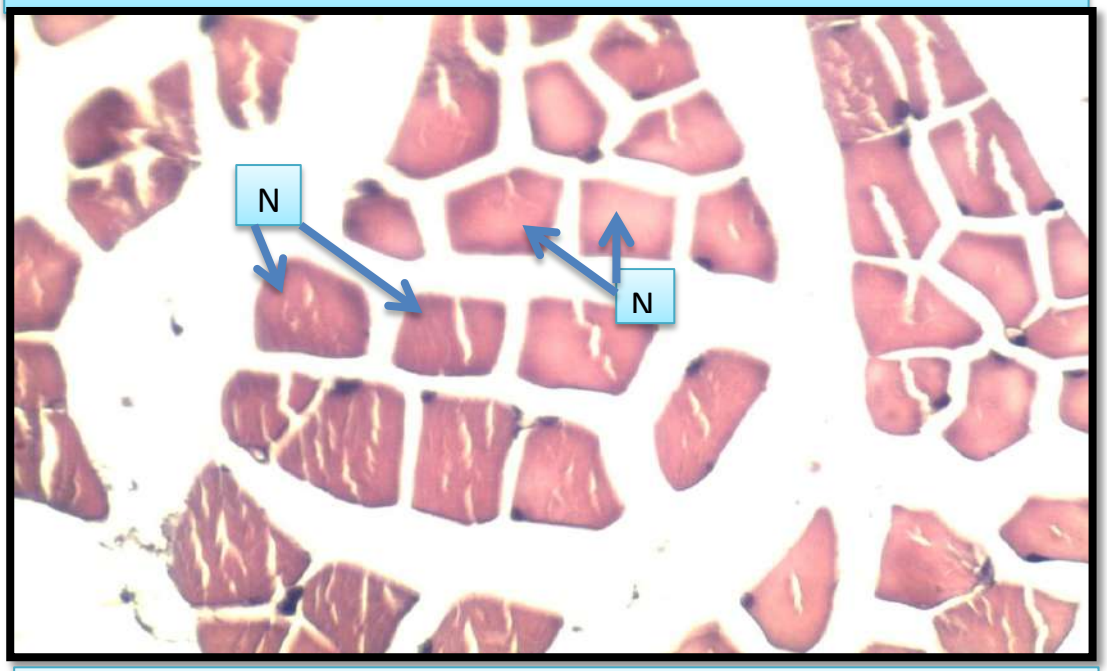

صورة (10) مقطع عرضي في عضلة Gastrocenemuis مجموعة 5% بروتين عمر 2 شهر، تنخر في بعض الالياف العضلية(N) والتي خالية من الانوية .400X H &E

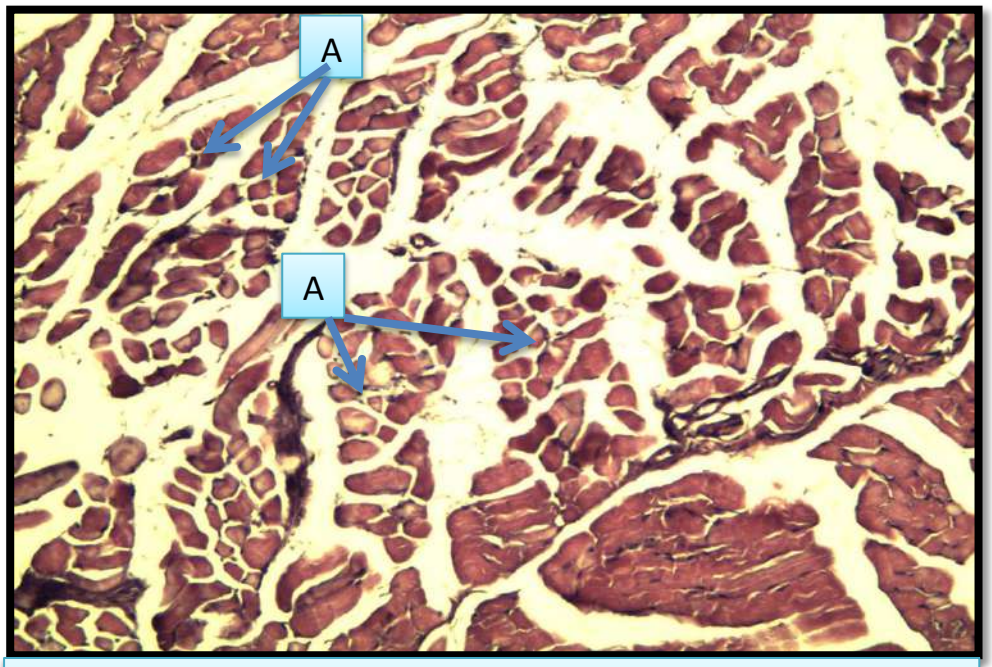

صورة (11) مقطع عرضي في عضلة Soleus في مجموعة 5% بروتين عمر2 شهر، يلاحظ ضمور بسيط لألياف العضلية حيث تظهر الالياف العضلية غير متساوية بالحجم والشكل(A). 100X H&E

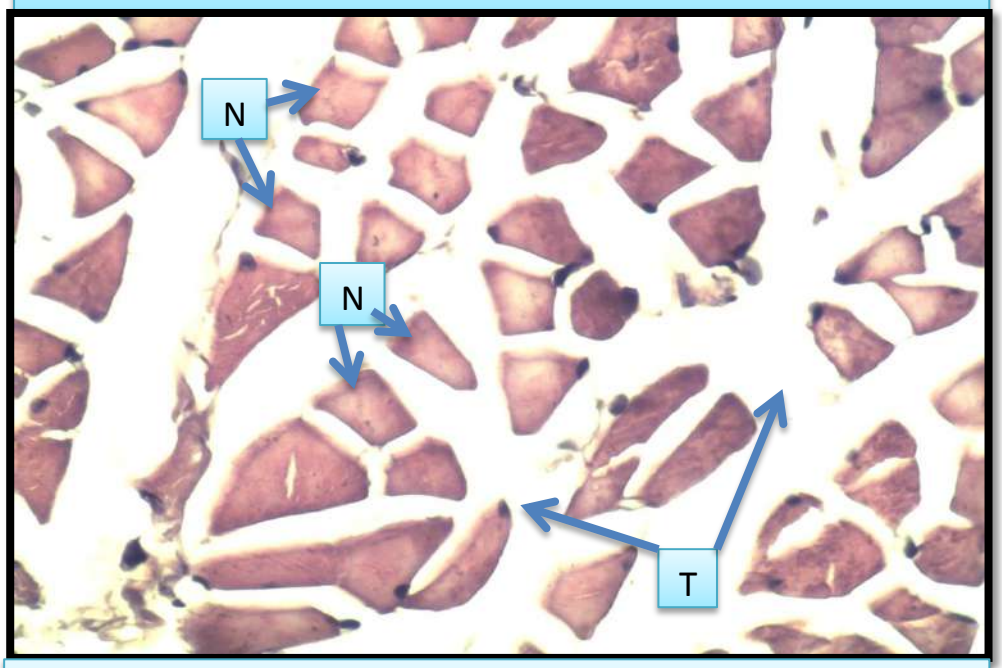

صورة (12) مقطع عرضي في عضلة Soleus في مجموعة 5% بروتين عمر2 شهر، يلاحظ تنخر بسيط لبعض الالياف العضلية(N) والتي تظهر خالية من النواة مع توسع بسيط للحويجزات بين الالياف العضلية(T).400X H&E

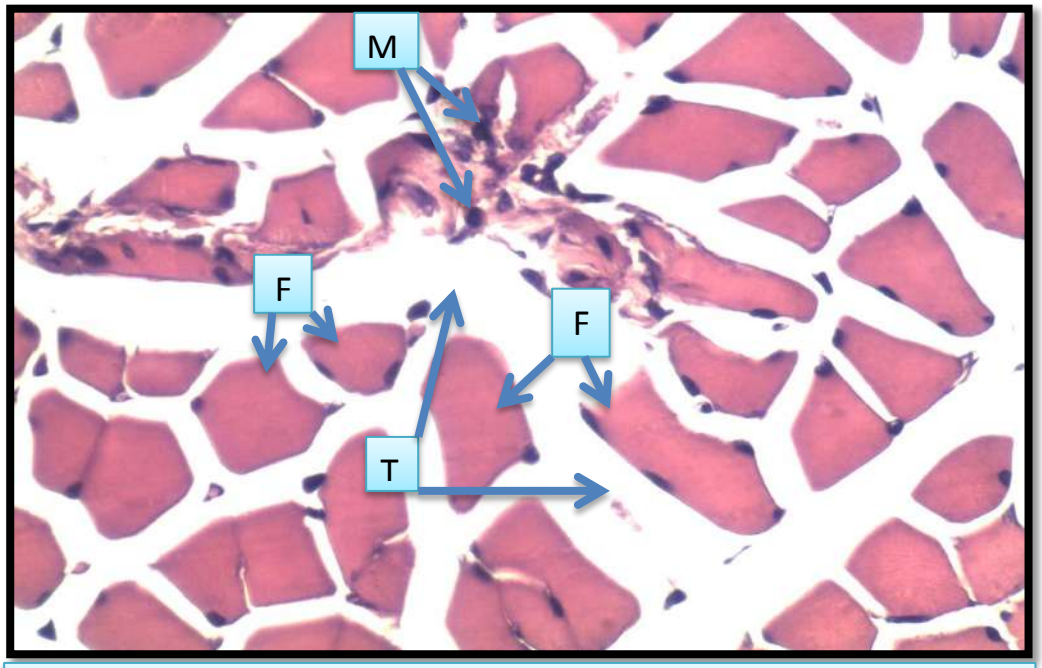

صورة (13) مقطع عرضي في عضلة Rectus femoris مجموعة 10% بروتين عمر 2 شهر ، الياف عضلية طبيعية نوعا ما من حيث الشكل والحجم (F)، ارتشاح بسيط لخلايا الالتهابية (M)، توسع بسيط للحويجزات بين الالياف العضلية (T)، النواة طبيعية ومحيطية الموقع . 400X H&E

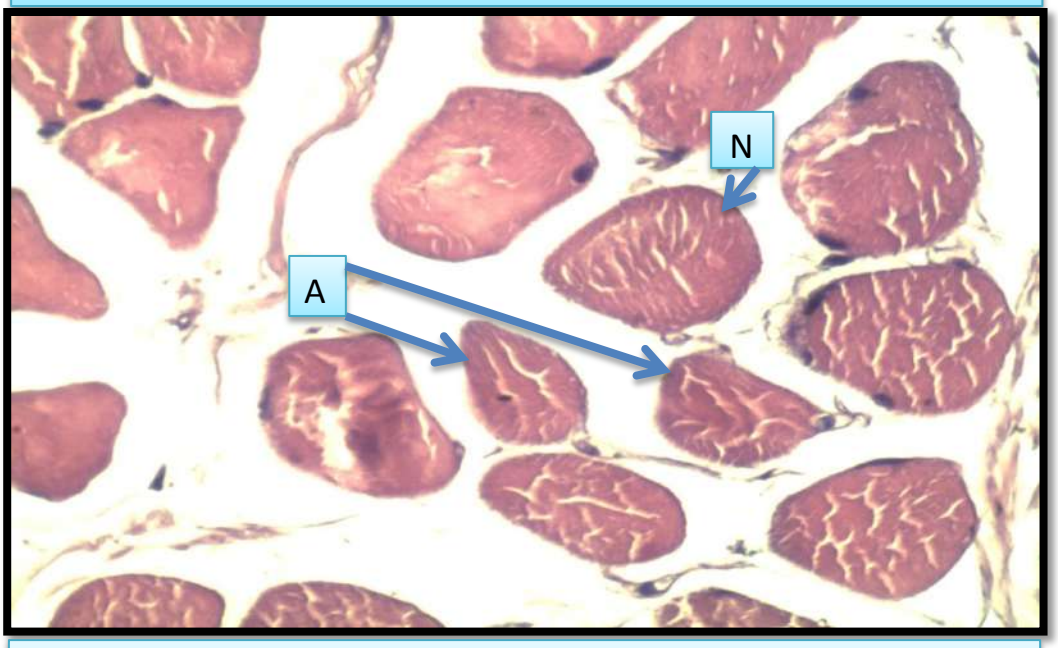

صورة (14) مقطع عرضي في عضلة Rectus femoris مجموعة 10% بروتين عمر 2 شهر، يلاحظ ضمور بسيط في الالياف العضلية (A) حيث تظهر بعض الالياف العضلية صغيرة نوعا ما وخالية من النواة حيث تعاني من تنخر بسيط (N)، الالياف العضلية غير منتظمة داخل حزمة الليف العضلي . 400X H&E

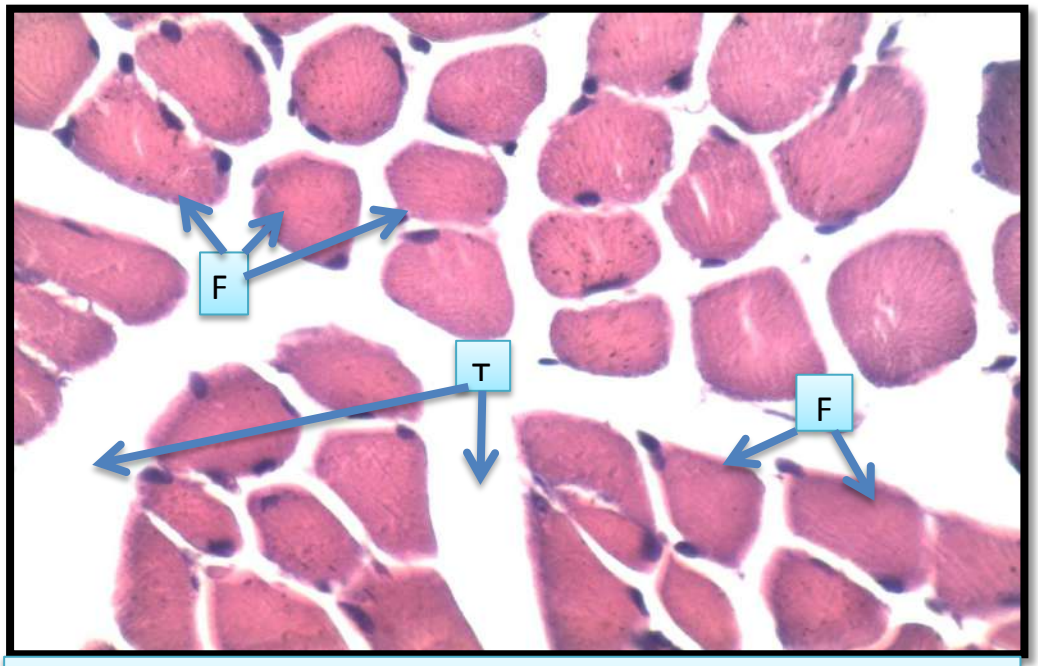

صورة (15) مقطع عرضي في عضلة Gastrocenemuis مجموعة 10% بروتين عمر 2 شهر ، نلاحظ الياف عضلية طبيعية تحتوي على نواة محيطية الموقع طبيعية(F)، فقط هناك توسع بسيط للحويجزات بين الالياف العضلية (T).H&E X400