

## دراسة نسيجية وطفيلية لالتهابات الزائدة الدودية في مدينة الديوانية

جاسم حنون هاشم العوادي علي بستان محسن الوانلي حبيب وسيل كاظم شبر  
فراس سرحان عبد المياحي  
كلية العلوم / جامعة القادسية

### الخلاصة :

## دراسة نسيجية وطفيلية لالتهابات الزائدة الدودية في مدينة الديوانية

### المقدمة:

يصاب الإنسان بالعديد من المسببات المرضية ومنها الطفيلية، وتعد الطفيليات المعوية Intestinal Parasite من أوسعها انتشاراً وأكثرها أهمية من الناحية الصحية لما تسببه هذه الطفيليات من تأثيرات مرضية كبيرة على صحة الإنسان وكفاءة الفسلجية حيث تؤدي إلى العديد من التغيرات المرضية النسيجية والفسلجية في الأعضاء التي تصيبها بالإضافة إلى حالات سوء التغذية والأم معوية (2).  
ذكر (4) أن الطفيليات المعوية تصيب معظم أجزاء الأمعاء ومنها الزائدة الدودية وتسبب لها التهابات بدرجات متفاوتة تعتمد على نوع الطفيلي وأعداده واشتراك أكثر من طفيلي في نفس مكان الإصابة.  
عرف الباحثان (17) التهاب الزائدة الدودية بأنه التهاب أو تضخم مفاجئ في الزائدة الدودية نتيجة الإصابات البكتيرية أو الفيروسية أو الطفيلية. وأوضح (8) إن الالتهاب يحدث بأي عمر وهو حالة نادرة في الأطفال وأكثر شيوعاً بين الأعمار 10-30 سنة.

كما أكد (7) وجود خمسة أنواع من الطفيليات التي ترافق التهابات الزائدة الدودية في الكويت عزلت من الزائدة الملتهبة لـ 1,674 زائدة مزالة جراحياً كان أكثرها تواجداً جنس المنشقات . كما أشار (19) أن التهاب الزائدة الدودية الحاد ربما ناتج عن الإصابات الطفيلية وهذا ما أثبتته العمليات الجراحية لإزالة الزائدة الدودية.  
كما أكد (16) حدوث تغيرات نسيجية ترافق التهاب الزائدة الدودية الحاد بسبب طفيلي *Enterobiosis vermicularis* هي فرط النسيج اللمفي وتحبب المنطقة Granulomata مما يسبب انتفاخها وبالتالي التهابها.

يرافق التهاب الزائدة الدودية الحاد فرط النسيج اللمفاوي في جدران الزائدة عند الإصابة بالمنشقات حيث وجدت بيوضها داخل جدران الزائدة المزالة جراحياً، كما تمتاز أنسجة الزائدة المصابة بالتهاب حاد، بخلايا التهابية كثيرة وتليف المنطقة وكثرة خلايا الدم الحمضة (9) .  
فيما أشار (6) حدوث تغيرات نسيجية نتيجة الإصابة بالمنشقات المانسونية تتمثل بحدوث تفاعلات التهابية تحببية تحيط ببيوض هذه المنشقات التي وجدت في طبقات جدار الزائدة الملتهبة كما ذكر (18) حدوث تنخرات وزيادة في أعداد خلايا الدم البيض الحمضة وتحبب جدران الزائدة وبعض الأعضاء كالكلبد في الأشخاص المصابين بالتهاب الزائدة الدودية الحاد.

وأكدت (1) أن للطفيليات المعوية ووبائيتها دور في إحداث التهاب الزائدة الدودية. ومن الدراسات التي تناولت موضوع علاقة الإصابات الطفيلية بالتهاب الزائدة الدودية في العراق هي دراسة (14) في الموصل و (3) في الموصل أيضاً و (11) في بغداد و (13) في البصرة و (1) في النجف.  
ونظراً لقلّة الدراسات المتعلقة بالتغيرات النسيجية الناتجة عن الإصابة بالطفيليات المسببة لالتهابات الزائدة الدودية في محافظة الديوانية لذا جاءت هذه الدراسة لمعرفة جوانب العلاقة بين التغيرات النسيجية وأنواع الطفيليات المسببة لالتهابات الزائدة الدودية.

### المواد وطرائق العمل

#### **1- جمع العينات:**

جمعت 86 زائدة دودية من مستشفى الديوانية التعليمي خلال المدة من تشرين الأول 2007 حتى نهاية شباط 2008 ، ووضعت العينات في قناني تحتوي كمية من المحلول الملحي الفسلجي كما سجلت المعلومات الخاصة بالعمر والجنس بعد ذلك نقلت إلى المختبر لغرض فحصها.

#### **2- فحص العينات:**

أخرجت العينات في المختبر من المحلول الملحي الفسلجي بواسطة ملقط جراحي ووضعت في طبق بتري Petri Dish نظيف ، ثم فتحت الزائدة الدودية طوليا بواسطة مقص جراحي لغرض اخذ عينة من محتوياتها وفحصها مجهريا ، وتم الفحص بالطرق التالية:

#### أ- طريقة المسحة المباشرة Direct smear method

أخذت كمية صغيرة من البراز من أماكن مختلفة من العينة بواسطة عود تنظيف الأسنان ووضعت على شريحة زجاجية حيث مزجت جيدا مع قطرة المحلول الملحي الفسلجي وتغطي بغطاء زجاجي ثم فحصت بالقوة الصغرى X100 أولا لملاحظة الشكل العام للنموذج من حيث وجود المواد الغذائية غير المهضومة وبيوض بعض الديدان وأكياس بعض الطفيليات المميزة ثم فحصت بالقوة الكبرى X400 .

#### ب- الترسيب Sedimentation

يخلط البراز مع الماء ويصفي خلال شاش لإزالة المواد الكبيرة والخشنة بعدها يسمح بالترسيب التدريجي لمدة ثلاثين دقيقة أو أكثر حيث يسكب الماء الصافي ويضاف ماء جديد ويسمح له بالركود مرة أخرى وتعاد هذه العملية عدة مرات إلى أن يظهر الطافي صافي اللون بعدها يؤخذ جزء من الراسب لغرض فحصه مجهريا .

#### ج- التطفيف Floation

تعتمد هذه الطريقة على الفرق في الكثافة النوعية لبعض المحاليل وبيوض الديدان ويرقاتها وأكياس الابدائيات . تطوف البيوض والأكياس على سطح هذه المحاليل بينما يترسب البراز تدريجيا إلى القعر . تؤخذ النماذج من المحاليل لغرض فحصها بعد مرور 0-20 دقيقة وذلك لان بعض الأكياس تميل إلى التلف بعد 30 دقيقة .

#### 3- الدراسة النسيجية Histological study

أخذت قطع نسيجية طولها 1سم من منتصف الزوائد الحاوية على طفيليات ووضعت في المحلول المثبت (10%) Formalin حيث اتبعت طريقة (10) في تحضير المقاطع النسيجية . وحضرت الشرائح للفحص النسيجي حيث تم الاستعانة بأخصائي أمراض أنسجة Histopathologist لكتابة التقارير الخاصة بالتغيرات النسيجية، وسجلت النتائج، ثم صورت الشرائح .

### النتائج والمناقشة :

كانت هناك 30 زائدة دودية ملتهبة مزلة جراحيًا مصابة بالطفيليات من بين 86 زائدة جمعت خلال فترة الدراسة وكانت النتائج كما يلي:

يبين الجدول (2،1) أن نسبة الإصابة الكلية بمختلف أنواع الطفيليات المعوية والتي شملت الديدان الخيطية Nematodes والاولي Protozoa والتي تم تشخيصها في هذه الدراسة والتي بلغت 34.8% وهذه النسبة أعلى مما سجلته بعض الدراسات التي أجريت في بعض المدن ومنها دراسة (1) في محافظة النجف والبالغة 16.2% ودراسة (11) في بغداد والبالغة 6% .

### **جدول(1): يوضح المسببات الطفيلية لالتهاب الزائدة الدودية والنسب المئوية للإصابة.**

النسبة المئوية (%)	عدد المصابين	نوع الطفيلي
11.6	10	<i>Enterobius vermicularis</i>
9.3	8	<i>Entamoeba histolytica</i>
7	6	<i>Ascaris lumbricoides</i>
3.4	3	<i>Giardia lamblia</i>
2.3	2	<i>Hymenolepis nana</i>
1.1	1	<i>Trichuris trichura</i>
34.8	30	العدد الكلي

سجلت الإصابة بالديدان المعوية 23% وهي أعلى من الإصابة بالا والي الطفيلية التي بلغت 12.8% وكانت الإصابة بـ *E.vermicularis* مرتفعة 11.6% مقارنة بالديدان الأخرى. وهذا يتفق مع مذكره (2004) Mowlavi *et al.* الذي أكد أن أكثر أنواع المسببات الطفيلية لالتهابات الزائدة الدودية هو *E.vermicularis* حيث عزل الطفيلي البالغ وكذلك بيوضه من جوف الزوائد الملتهبة والمزالة جراحيا . إن دورة حياة هذه الديدان وميكانيكية إصابتها للإنسان تجعل من المتوقع أن تكون هي الطفيلي الأكثر انتشارا في الزائدة الدودية ، وجاءت هذه النتيجة مقارنة لما توصل إليه الشدود(2002) في النجف والبالغة 10% ، وأعلى مما سجله Francis *et al.*(1992) في الكويت والبالغة 2.1%، حيث تعيش ديدان *E.vermicularis* في الزائدة وقد تحدث ضررا في الطبقة المخاطية للزائدة ، وبهذا سوف تعمل على تشجيع الإصابة بالبكتريا التي تتطور إلى تغييرات التهابية، وعلى الرغم من صغر حجم الديدان لعمل حاجز في تجويف الزائدة لكن وجودها بأعداد كبيرة كافي لحدوث انسدادها .

سجلت الإصابة بديدان *A. lumbricoids* بنسبة 7% وهي مقارنة إلى ما سجله Husain(1995) في بغداد، أن الاختلاف في وجود هذه الديدان من منطقة إلى أخرى يمكن أن يعزى إلى اختلاف الظروف البيئية . سجلت أيضا ديدان *T. trichura* بنسبة 1.1% وهذه النسبة مقارنة لما توصل إليه Al-Dabbagh *et al.*(1994) وكذلك Francis *et al.*(1992). وقد يعود السبب في انخفاض الإصابة بهذا الطفيلي إلى عدم ملائمة الظروف البيئية لنمو البيوض غير الناضجة بعد طرحها مع البراز ، كذلك قلة عدد البيوض التي تضعها الأنثى يوميا كما أن هذه البيوض حساسة لظروف الجفاف والبرد مقارنة بالطفيلي *E.vermicularis* (Mirsa *et al.*,1999).

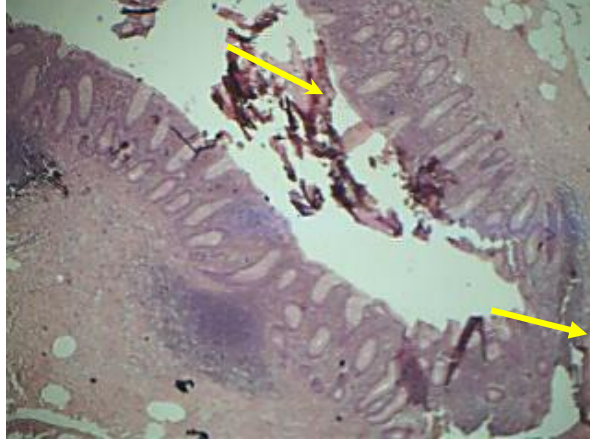
كما تم تسجيل إصابة الزوائد الدودية بديدان *H.nana* وذلك بنسبة 2.3% وتعد هذه الديدان من الطفيليات واسعة الانتشار عالميا وتكون أكثر انتشارا في المناطق الاستوائية وشبه الاستوائية حيث كثرة وجود هذا النوع من الديدان في الأمعاء يعود إلى طريقة انتقالها المباشر دون المرور بمضيف وسطي فضلا عن إمكانية الإصابة الذاتية عن طريق انتقال البيوض.

أما إصابة الزائدة بطفيلي *E.histolytica* فقد بلغت نسبة الإصابة 9.3% وكانت أعلى مما سجله (Husain,1995,Al-Dabbagh *et al.*,1994) وربما تعزى أسباب التفاوت هذه إلى تنوع المناطق البيئية تالين المستوى الصحي والاقتصادي وكذلك انتشار الذباب المنزلي الذي يزيد من فرصة انتشار هذا الطفيلي (Hardin,1999) تكمن خطورة طفيلي *E. histolytica* في إمكانية غزوه للأمعاء محدثا تلف للأغشية المخاطية وتحلل خلوي وذلك بإطلاق إنزيمات مسببة تخريب في الأنسجة ومؤدية إلى حدوث تفاعل التهابي. أما الطفيلي *G.lambliia* فقد كانت إصابته للزوائد بأطواره المتكيسة بنسبة إصابة 3.4% وهذه النسبة مقارنة لما سجله (Husain,1995).

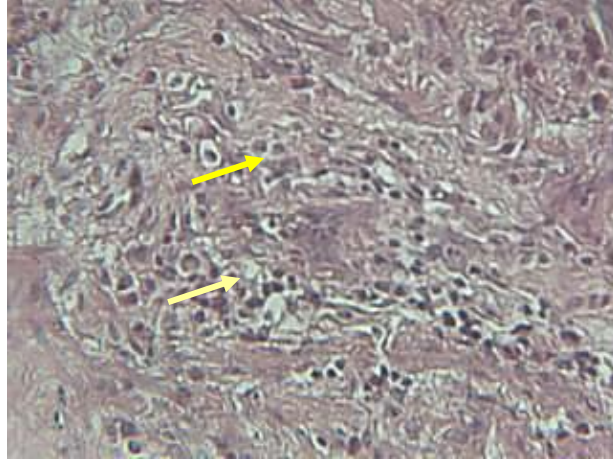
أظهرت نتائج الدراسة وجود إصابات طفيلية مشتركة في الزائدة الواحدة (جدول 2) اشترك فيها طفيلي *E.vermicularis* مع غيره من الطفيليات المعوية. وان الإصابات المشتركة للزوائد الدودية بالطفيليات سجلت من قبل (Al-Dabbagh *et al.*,1994) بين طفيلي *E.vermicularis* وطفيلي *E.histolytica* وبين طفيلي *T.trichura* وطفيلي *A.lumbricoids* وكذلك من قبل (Belding,1965) بين طفيلي *T.trichura* وطفيلي *A. histolytica*.

## جدول (2) يوضح الإصابات المشتركة للطفيليات والنسب المئوية للإصابة.

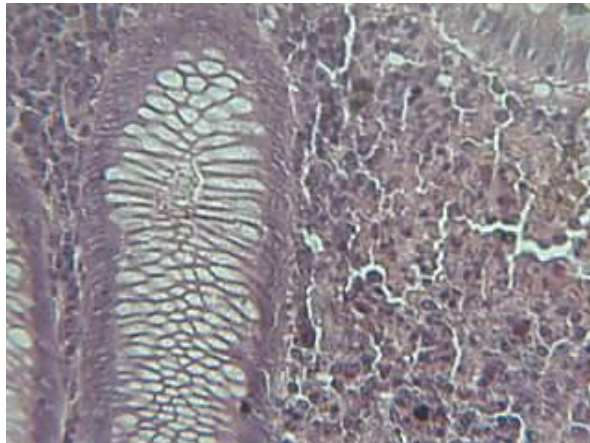
النسبة المئوية (%)	الإصابات المشتركة للطفيليات	
2.2	<i>A.lumbricoides</i>	<i>E.vermicularis</i>
5.95	<i>E.histolytica</i>	<i>E.vermicularis</i>
1.52	<i>G.lambliia</i>	<i>E.vermicularis</i>
1.1	<i>H.nana</i>	<i>E.vermicularis</i>
1.1	<i>T.trichura</i>	<i>E.vermicularis</i>



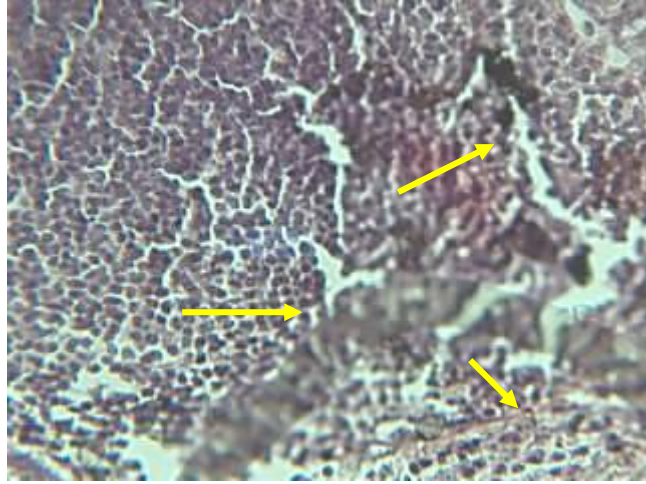
شكل (1) مقطع نسيجي للزائدة الملتهبة يمثل وجود بعض التنتخرات Necrosis ووجود البراز (40X)



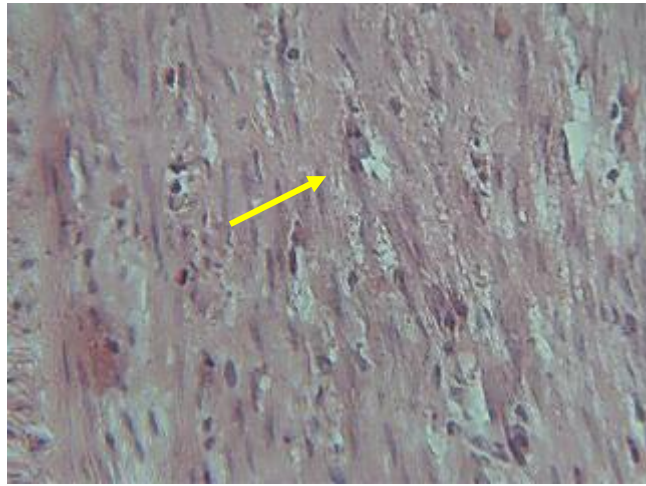
شكل (2) مقطع نسيجي يمثل كثرة الخلايا البيضاء Polymorph nuclear leukocyte (400X)



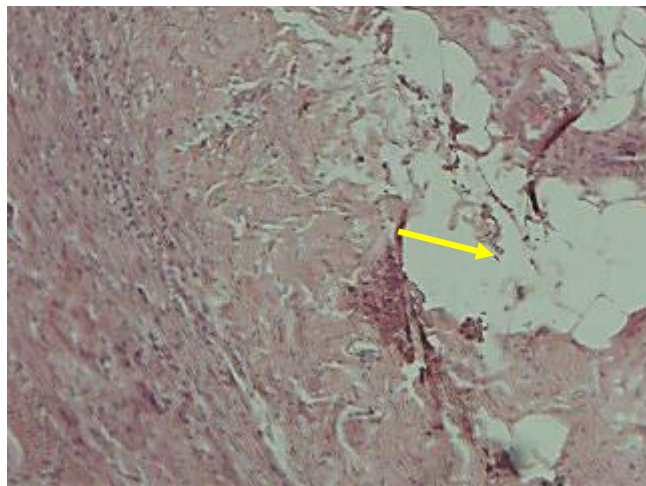
شكل (3) مقطع نسيجي لجدار الزائدة الدودية يوضح الطبقة تحت المخاطية (400X).



شكل (4) مقطع نسيجي لجدار الزائدة الدودية يمثل تنسج النسيج اللمفاوي (400X).

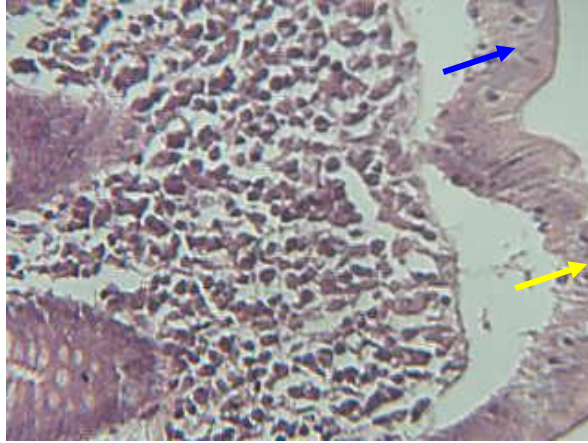


شكل (5) مقطع نسيجي يوضح تليف جدار الزائدة الدودية (400X).

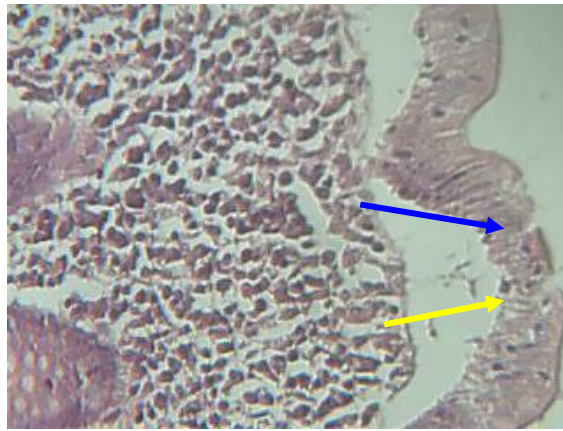


شكل (6) مقطع نسيجي تنخر وتحلل جدار الزائدة الدودية (400X).

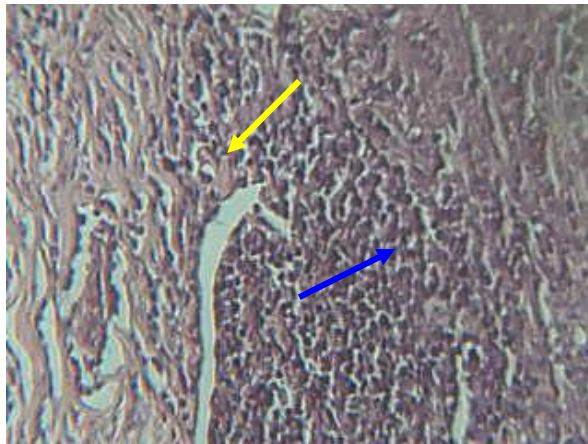




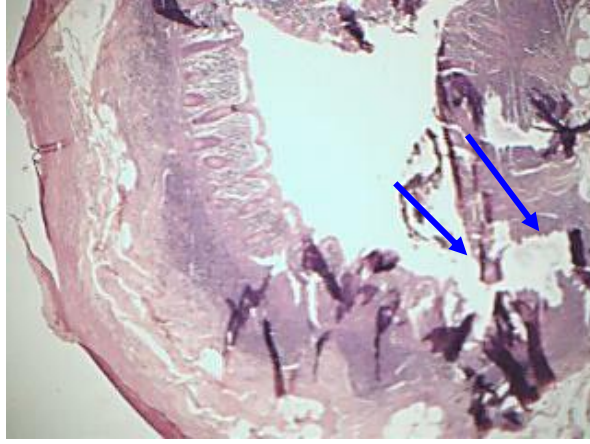شكل (7) مقطع نسيجي يوضح بداية تحلل الطبقة المخاطية وتحت المخاطية وانفصالهما.



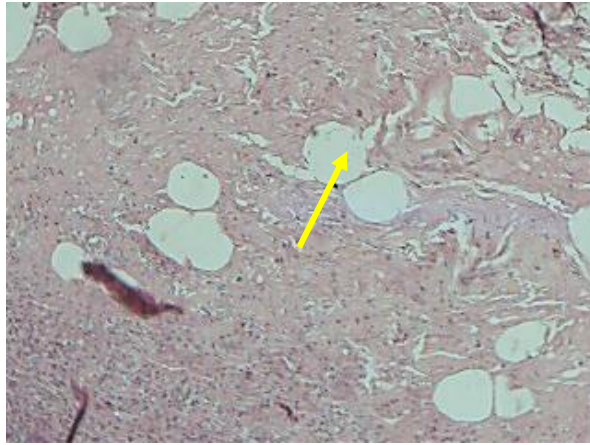
شكل (8) مقطع نسيجي لجدار الزائدة يوضح حصول بعض التخرجات في الطبقة المخاطية في جدار الزائدة المصابة بالطفيليات (400X).



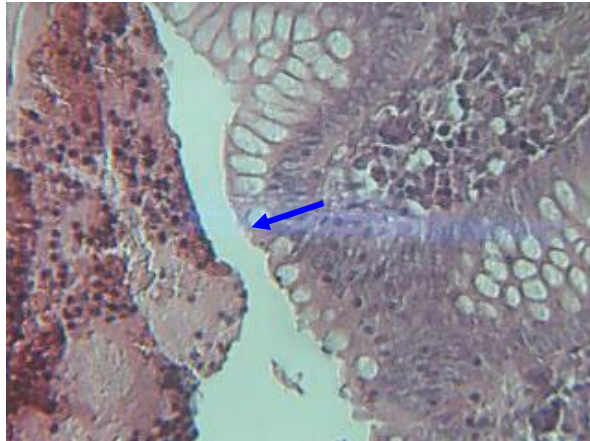
شكل (9) مقطع لجدار الزائده يوضح تحبب Granulomata المنطقه ووفرة النسيج اللمفاوي (400X).



شكل (10) مقطع نسيجي يوضح حدوث تنخر في جدار الزائدة (40X).



شكل (11) مقطع نسيجي وجود الخلايا الالتهابية وتحلل المنطقة لجدار الزائدة (400X).



شكل (12) مقطع نسيجي لجدار الزائدة يوضح وجود المواد البرازية Fecaliths في جوف الزائدة الملتهبة (400X).

يتضح من الأشكال السابقة والتي توضح التغيرات النسيجية التي تحدث في جدران الزوائد الدودية الملتهبة والمصابة بالطفيليات حدوث التنخر Necrosis كما في الأشكال (1 و8 و10) وتليف جدار الزوائد الملتهبة Fibrosis كما في شكل (5) ووجود المواد البرازية Fecaliths كما في الشكل (12,1) وتحبب المنطقة المصابة Granulomata كما في الشكل (9) ووفرة النسيج اللمفاوي Hyperplasia كما في الشكل (4,9) وكثرة

الخلايا الالتهابية وكثرة خلايا الدم البيضاء متعددة الانوية. وهذا يتفق مع فانكره (Hobson et al. 2007) الذي أشار إلى كثرة الخلايا الالتهابية في جدران الزائدة المصابة بالطفيليات وكثرة تنخرها. كما تتفق نتائج الدراسة مع ما جاء به Francis et al. (1992) الذي ذكر إن الإصابات الطفيلية ترافقها تغيرات نسيجية تراوحت بين تليف وفرط تنسج الأنسجة اللمفاوية وتحبب الطبقات النسيجية المصابة بالطفيليات. كما تتفق مع Lai et al. (2006) الذي أشار إلى المظاهر المرافقة لالتهابات الزائدة الدودية هي فرط التنسج في الطبقة تحت المخاطية والمخاطية والعضلية وتليف المنطقة الخارجية ووفرة النسيج اللمفاوي (Waseem&Simha, 2007).

## References

1. الشدود، هدى علي صالح (2002) دراسة وبائية المسببات الطفيلية لالتهاب الزائدة الدودية في محافظة النجف. رسالة ماجستير، كلية العلوم جامعة الكوفة: ص 65.
2. الميالي، هادي مدلول حمزة (2000). دراسة نسبة أنتشار الاصابة بالطفيليات المعوية في محافظة القادسية. مجلة القادسية، 5(1): 92-102.
3. Al-Dabbagh. N.Y., Al-Izzi. N.S.& Hayatte. Z.G.(1994): Role of *Enterobius vermicularis* in human appendicitis. J.Fac.Med . Baghdad.36(3):465-473.
4. Belding .D .L .(1965) :Textbook of parasitology.3<sup>rd</sup> edn Appleton –Century - Crofts. New York :1374pp.
5. Clark,P.J.(2008): Utility of eosinophilia as a diagnostic clue in lower bdominal pain patients control study .Int. Med. Jour. 38(4): 278-280.
6. El-Zawawy L .A (2006) : Effect of *Schistosoma mansoni* infection on physiological gastrointestinal transit and contractility .J Egypt Soc. parasitol , 36(3) :1057-70.
7. Francis, I.M ; Hira, P.R. ; Matusik J.& Tungarekar F. M. (1992): Parasite infestation of the vermiform Appendix in Kuwait. Med. Prin. and Pract. Vol. (3) No. 1.
8. Hardin .D.M .(1999):Acute appendicitis : Review and update. Amer. Famly phys. 60 (7):1-9.
9. Hobson , C. ; Jardon , M .G ;Gaire ,S. & Mazwai , L .(2007): Schistosomal appendicitis : myth. , busted; Apendicitis Esquistosomiasis :Desafio de un mito. Congreso Virtual His. de Ana.Pato.No.(1).762
10. Humason ,G.L. (1972) :Animal tissue technique ,3<sup>rd</sup>.ed.W.H . Freeman and Comp .,San Francisco.
11. Husain,M.H.(1995): Microbial causative agents of appendi – citis M.Sc.Thesis Coll Med. Univ. Baghdad :77pp.
12. Lai, D.H.; Chuang, C.H.; Yu, J.C.; Hsich, C.B; Wu, H.S & Lin, C.H (2007): Chronic or recurrent appendicitis ,Rev . Esp. Enferm DIG. (Madrid) Vol.99 No.10,pp 613-621.
13. Mahdi, N. K.; Ahmed, A. H. A. & Al-Fadhil, A. H. (1996). Histopathological and parasitological study on appendicitisin Basrah, Iraq. Basrah J. Surg., 2(2): 42-45.
14. Majeed,A. & Al-Bakri, H.(1984): Acute appendicitis in Nineva province .J.Fec .Med. Baghdad.26(1):71-76.
15. Mirsa , S. P , ; Dwivedi , M. ; Mirsa , V. ; Singh , P. A. & Agarwal, V. K. (1999): Preoperative sonographic diagnosis of acute appendicitis caused by *Ascaris lumbricoides*.J. Clin. Ultrasound. 27 (2) : 96-97 (MedlinAbst).
16. Mowlavi, Gh.; Massoud , J. ; Mobedi , I . ; Rezaian , M. Mohammadi , S. S. ;Mostoufi , NE & Gharaguzlo , MJ .(2004): *Enterobius vermicularis*: A Controvesiral Cause of Appendicitis .Iranian J. Publ .Health, Vol. 33 , No.3 , pp 27-31.



17. Shurie , H. H. M.& Srivatstan , B. P.(1996) : Prevalence of intestinal parasites in newly appointed employees at jebel ali free zone. Dubai .U. A. E. J. Bahrain Med. Soc. 8 (1):20-25.
18. Syavashi, M. R.(1997) : A survey on the prevalence of histo- pathological findings of parasitic appendicitis of parasitic Origin. The second national congress on Parasitology .Tehran, Iran.
19. Waseem, M. & Simha, S.(2007): Appendicitis : A Rare cause. Jor. of Emergency Med.doi.10.1016.

## **A Parasitological And Histological Study of the Appedicitis in Al - Diwaniya city**

**Jassim H. H. Al - Awa'ady    Ali B. M. Al - Wa'aly    Habeeb W. K.  
Shubber**

**College of Science / Al- Qadisiya University**

### **Abstract :**

This current study has recorded six species of parasites in appendicitis where *Enterobius vermicularis* is the most infectious (11.6%) then, *Entamoeba histolytica* (9.3%) followed by *Ascaris lumbricoides* (7%), *Giardia lamblia* (3.4%), *Hymenolepis nana* (2.3%) and *Trichuris trichura* (1.1%) respectively . The results showed that there are histological changes such as Hyperplasia in lymphonode , Necrosis , Granulomata, and Fibrosis in appendicitis.