دراسة وصفية و نسجية لأرحام النعاج ومقارنتها مع أرحام النوق

نهى شاكر علي

كلية الطب البيطري - جامعة القادسية

الخلاصة

أوضحت الدراسة العيانية إن قرنا الرحم في النعاج ملتفين طوليا بشكل حلزوني ودقيق، بينما في الناقة يكونان مستقيمان نسبيا وعضليان وان موقع الرحم في النعاج يكون في التجويف ألبطني بأكمله بينما يكون في الناقة جزء من جسم الرحم مع عنق الرحم واقع في التجويف الحوضي.

لوحظ إن الرحم في النعاج يقسم إلى جزئين بواسطة ميزاب طولي (longitudinal groove) يمتد على طول جسم الرحم، بينما في الناقة يكون الرحم ردهة واحدة وغير منقسم إلى جزئين كما لوحظ إن بطانة الرحم تحتوي بروزات دائرية الشكل مرتبة بشكل صفوف تدعى باللحيمات caruncles في بطانة الرحم الداخلية لرحم النعاج ، في حين لم تلاحظ تلك اللحيمات في البطانة الداخلية لرحم الناقة .أظهرت الدراسة النسجية إن الطبقات النسجية المكونة للرحم في النعاج مماثلة للطبقات النسجية في أرحام النوق وهي (الطبقة البطانية mucosa l. ،الطبقة العضلية muscularse l. والطبقة البرانية للرحم serosa) .

المقدمة

يعد الرحم جزء مهم من الجهاز التناسلي في الحيوانات الأليفة (**1**) وهو يمثل المكان المناسب لاستقبال البيضة المخصبة وتغذيتها وحماية الجنين حتى وقت الولادة (**2**). يتكون الرحم في الحيوانات المستأنسة عادة من قرني الرحم **(horn uterus)** وجسم الرحم **(corpus uteri)** وعنق الرحم**(cervix)** ولذلك فالدراسة الحالية تسلط الضوء على طبيعة التركيب التشريحي والنسجي للرحم لزيادة توضيح المكونات النسيجية لهذا الجزء المهم (٣).

المواد وطرائق العمل :

اعتمدت طريقة التحضير للمقاطع النسيجية حسب (٤)حيث استخدمت لغرض الدراسة التشريحية والنسجية ١٠ عينات لرحم النعاج و ١٠ عينات لرحم الناقة جمعت من مجزرة النجف الأشرف . ثم عوملت بمحلول المنظم تركيز **0.9** % **Buffer solution** بعد تنظيف محتوياتها.وأخذت مقاطع نسيجية بمقدار (١) سم من أماكن مختلفة من أجزاء الرحم لكل من النعاج والجمال على حدا سواء . بعد ذلك وضعت في محلول الفورمالين بتركيز ١٠% لحفظ العينات وتثبيتها مدة ٤٨-٧٢ ساعة،

وضعت المقاطع النسجية المأخوذة في سلسلة تراكيز متصاعدة من الكحول الاثيلي من (**100%, 30% , 50% , 70% , 80% , 90%**) وبواقع ساعتين لكل تمريره وبعد ذلك روقت على مرحلتين ولكل مرحلة مدة (٢٠ دقيقة) ووضعت في محلول البرافين بدرجة(٥٧م°) لغرض التشبيع ثم طمرت العينات على شكل قوالب شمعية وبردت لغرض تقطيعها.قطعت القوالب بسمك(**5**) مايكروميتر باستخدام جهاز المايكروتوم **Microtome** الدوار اليدوي على شكل شرائح نسجية مجهريه دقيقة ووضعت في حمام مائي بدرجة حرارة(٥٠م°) ، استخدمت بعد ذلك عملية التصبيغ بأستخدام صبغة (الهيماتوكسلين – الايوسين) لإظهار محتويات الخلية ثم ثبتت الشرائح النسجية على شرائح زجاجية مجهريه باستعمال مادة لاصقة تدعى لاصق ماير(خليط مؤلف من زلال البيض والكليسرين) وغطيت الشرائح بأغطية السلايدات الزجاجية و بعدها جففت الشرائح بأستخدام صفيحة حرارية **hot plate** بفرن حراري بدرجة حرارة (٤٠م°) . فحصت الشرائح النسيجية المصبوغة تحت المجهر الضوئي نوع **Olympus** واستخدمت كاميرا نوع **Sony** لغرض تصوير المقاطع النسجية المطلوبة.

النتائج والمناقشة

❖ **رحم النعاج**

١- الدراسة العيانية :

أظهرت الدراسة الحالية إن الرحم ينقسم إلى ثلاث أجزاء هي (قرن الرحم ، جسم الرحم ، عنق الرحم) لوحظ إن قرني الرحم في النعاج غير متساويين في الطول بحيث يكون طول الأيسر حوالي ٧ سم بينما يكون طول الأيمن ٥.٥ سم وكان كل قرن ملتف حلزونياً ويتجه نحو الأسفل امامياً ثم يلتف خلفياً نحو الأعلى وصولا لقناة البيض ، وعند اتصالهما بقناة البيض كان قرني الرحم مستدقين ويفصل بينهما ميزاب طولي **longitudinal groove**، ويرتبط قرنا الرحم مع بعضهما بواسطة الرباط العريض **Broad Ligament** الذي يربط الجزء الوحشي للرحم مع الجدار البطني ومنطقة الحوض (شكل رقم ١). لوحظ إن جسم الرحم يقع في التجويف ألبطني في حين عنق الرحم يقع عند مدخل الحوض ، ويقسم جسم الرحم طولياً بحاجز طولي يقسمه إلى جزئين. إما عنق الرحم يظهر بشكل أنبوب عضلي سميك يحتوي عدة طيات عضلية متثخنة داخلياً كما لوحظ وجود بروزات دائرية الشكل مصطفة مرتبة بشكل صفوف يصل عددها (٨-١٤ بروز) مقعرة داخلياً تدعى بـ (اللحيمات **Caruncles**) تبطن البطانة الداخلية لرحم النعاج كما في الشكل (رقم ٢).

٢- الدراسة النسيجية :

وجد إن جدار الرحم يتكون نسيجياً من ثلاث طبقات هي (البطانة الداخلية للرحم **Endmetruim**) و (الطبقة العضلية **Myometruim**) و(الظهارة البرانية للرحم **Perimetruim**). لوحظ إن البطانة الداخلية للرحم مؤلفة من الطبقة المخاطية المكونة من طبقتين تظهر كطبقة واحدة هما المخاطية وتحت المخاطية (**Submucosa . mucosa**) وظهرت البطانة مبطنة بنسيج ظهاري عمودي بسيط تتميز فيه الخلايا العمودية المهدبة و الخلايا الإفرازية وفي كلا النوعين تكون الخلايا ممتلكة زغابات دقيقة **Microvillus** ، تباينت بعض إشكال الخلايا العمودية في بعض مقاطع الرحم المفحوصة تراوحت مابين الخلايا العمودية البسيطة والخلايا العمودية الطبقية الكاذبة لاختلاف مستويات الأنوية في صفوف الخلايا البطانية نظراً لحدوث انقسام خلوي يحدث لخلايا الظهارة في فترة ما بعد الوداق مما يعطي مظهر الطبقي الكاذب وهذا يتفق مع ذكره الباحثون (**2,5**) كما موضح في شكل (رقم ٤)

أما الطبقة تحت المخاطية فتتمايز إلى منطقتين سطحية تدعى بالوظيفية وتنقسم بدورها ايضاً إلى منطقتين هما المكتنزة ، والأسفنجية (**Spongiosum , Compactum**) وكلا الطبقتين يتم انسلاخهما خلال فترة الوداق في فترة التغيرات الموسمية للنعاج وتسندها الطبقة القاعدية التي تعد مصدر تكوين الطبقتين المنسلختين ، شكل (رقم ٤) . وتمثل هذه المنطقة مايسمى بالسدى **Stroma** ، تكون طبقتي المكتنزة والأسفنجية خلوية وتمتد خلالها قنوات الغدد الرحمية باتجاه البطانة وتظهر هذه الغدد كغدد أنبوبية **Tubular gland** ، ملتفة **Coiled** أو متفرعة بسيطة تمتد إلى الطبقة العميقة من سدى الرحم وتزداد كثافة المد الوعائي الدموي فيها.

وجد إن الطبقة العميقة للطبقة المخاطية وتحت المخاطية والتي ظهرت كطبقة واحدة بسبب غياب المخاطية العضلية مؤلفة من نسيج ضام أكثر كثافة من الطبقة السطحية وأكثر خلوية وتكثر فيها الألياف الشبكية إضافة إلى عدد اقل من الألياف المرنة والبيضاء تتخللها الأوعية الدموية الحلزونية الشكل الممتدة عبر الطبقة العضلية للرحم باتجاه الظهارة ولوحظ إن ما ذكر يتفق مع كلا من(**3,6,7,8,9a,9b**).

إما الطبقة العضلية فظهرت مؤلفة من طبقتين من الخلايا العضلية الملساء مرتبة على شكل طبقتين دائرية داخلية الترتيب وخارجية طولية الترتيب وتمتد بينهما طبقة من الخلايا العضلية الملساء المتجه بشكل مائل ويزداد سمك وطول الألياف العضلية الملساء خلال فترة الحمل كما يحدث في الإنسان والذي لا يتفق مع ما ذكره (٧,١٠) ،شكل (رقم ٥) . كما لوحظ إن الطبقة العضلية محاطة بطبقة من النسيج الضام الرخو ومبطنة بطبقة من النسيج ألطلائي الميزوثيلي **mesothelium** مؤلف من نسيج ضام مكون من عدد الألياف النسيج الضام والخلايا العضلية يتخللها المد الدموي والعصبي واللمفاوي تدعى الطبقة البرانية **serosa** يوضحها الشكل (رقم ٥).

❖ رحم الجمال

٢- الدراسة العيانية :

لوحظ إن الرحم في الجمال (الناقة) يقع في التجويف البطني وجزء منه يمتد مع عنق الرحم ليصل التجويف الحوضي وهو متفق مع ذكره (١١,١٢). إما قرنا الرحم فيكونان غير متساويين في الطول حيث لوحظ إن القرن الأيسر يكون طوله ١٦ سم ، بينما يكون القرن الأيمن يكون طوله ١١ سم ولا يرتبطان مع بعضهما كما في النعاج في حين يرتبط القرنان مع جسم الرحم بالرباط العريض ويكون مظهرهما عضلي ومستقيم نسبياً مما يعطيه شكل حرف(**Y**) أو حرف (**T**) يظهره الشكل (رقم ٣). أما جسم الرحم لا يحوي سطحه الخارجي

على حاجز طولي لذا لا يقسم جسم الرحم إلى جزئين كما في النعاج والماعز والأبقار ، وهو لوحظ في دراسة (١٢) .

٢- الدراسة النسيجية:

وجد من حيث التركيب النسيجي لأرحام الجمال مماثلاً للتركيب النسجي في باقي المجترات ومنها النعاج مع زيادة في عدد الغدد الرحمية كما في الشكل (رقم ٧) و سمك الطبقة العضلية الوسطية مقارنة مع طبقات الرحم الأخرى وهذا يتناسب مع حجم الحيوان وهو متفق مع ذكره (**a,13b**١٣,٩) ، شكل (رقم ٦).ووجدان قرنا الرحم أكثر عضلية وتثخن مما لوحظ في قرنا الرحم للنعاج ، أما الطبقة المخاطية والتي تتمثل بالطبقة الوظيفية المنقسمة الى منطقتين المكتنزة والأسفنجية والمنطقة القاعدية فهما أكثر تطوراً ، وظهرت الطبقة العضلية أكثر سمكاً مقارنة مع بقية الطبقات واتصفت بزيادة في عدد وطول الألياف العضلية الملساء الطولية الخارجية الترتيب والدائرية الداخلية الترتيب إضافة إلى طبقة الخلايا العضلية المتجه بشكل مائل لزيادة كفاءة الرحم في تمكنه من تحمل حجم الجنين وتسهيل عملية الولادة عبر عنق الرحم الذي امتاز بها بوجود الطيات العضلية التي تزيد من كفاءة هذا العضو في فترتي الحمل والولادة وهذا يتفق مع ما أشار إليه**(14,15)** شكل (رقم ٨) .

كما لم تلاحظ اللحيمات في البطانة الداخلية للرحم في الناقة سوى إنها كانت ملساء مخاطية خالية من أي بروزات .

إما الطبقة البرانية فقد اتصفت بغزارة المد الدموي والعصبي واللمفاوي لتجهيز الطبقة العضلية الكثيفة التي امتازت بها في جدار رحم الناقة وهو مطابق لما توصل إليه (١١) . شكل (رقم ٨) .

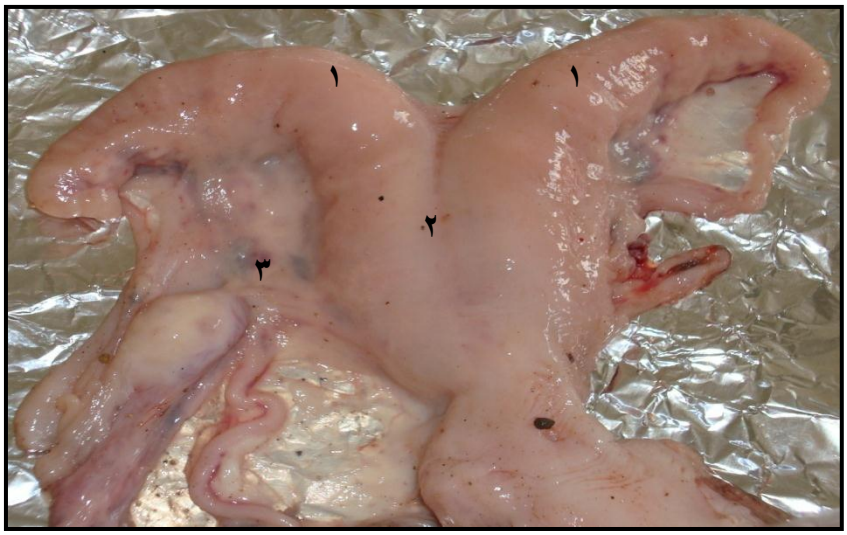

الشكل رقم (1)

يوضح عينة لرحم النعاج

١. قرن الرحم.

٢. الميزاب الطولي.

٣. الرباط العريض.

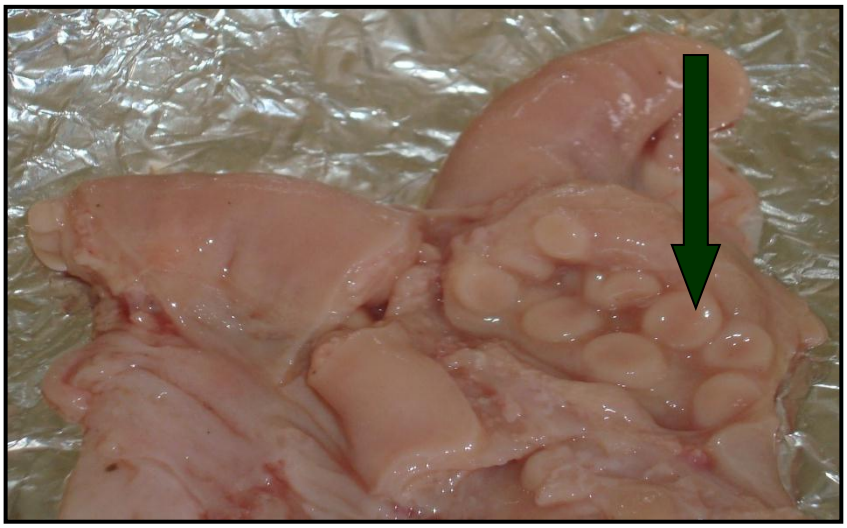

الشكل رقم (2)

يوضح وجود اللحيمات في بطانة رحم النعجة(اللحيمات).

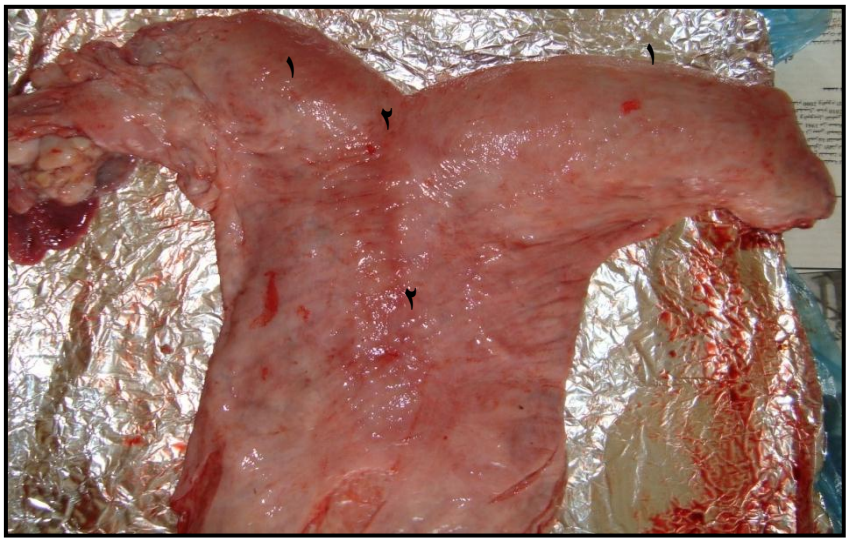

الشكل رقم (3)

يوضح عينة لرحم الناقة:

١. قرن الرحم.

٢ . جسم الرحم.

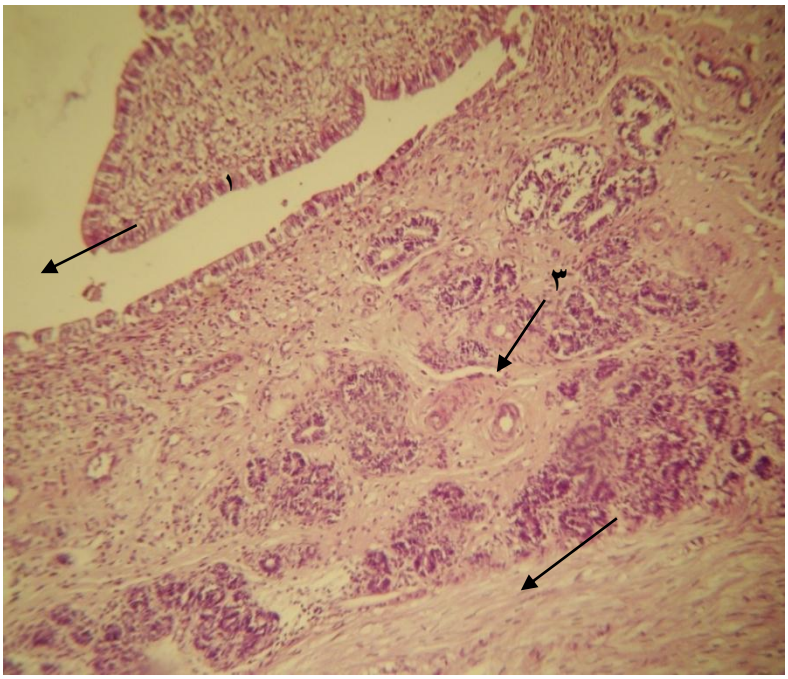

الشكل رقم(٤): مقطع نسجي لرحم النعجة يوضح الطبقة المخاطية وتحت المخاطية للبطانة الداخلية لرحم

١ -الطبقة المخاطية.

٢ -الطبقة تحت المخاطية.

٣-الغدد الرحمية.

(H & E)

عدسة عينية 4x وعدسة شيئية 10x

لشكل رقم(٥): مقطع نسجي لرحم النعجة يوضح طبقة العضلات (١) والطبقة البرانية (٢) في رحم النعجة.

(H & E)

عدسة عينية 4x وعدسة شيئية 10x

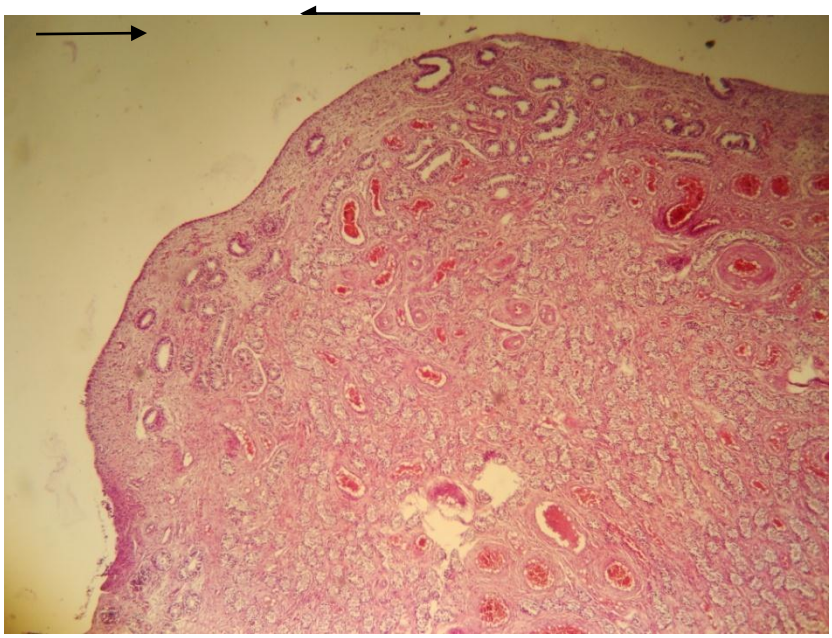

الشكل رقم(٦):

مقطع نسجي لرحم الناقة يوضح البطانة الداخلية لهُ

(H & 400X)

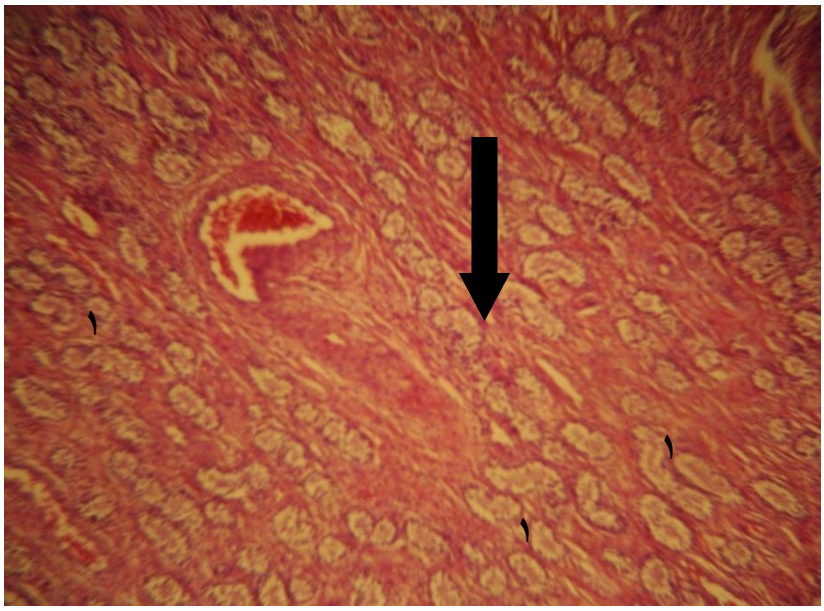

الشكل رقم(٧):

مقطع نسجي لرحم الناقة يوضح كثافة الغدد الرحمية في الجدار .

(H & E, 400X)

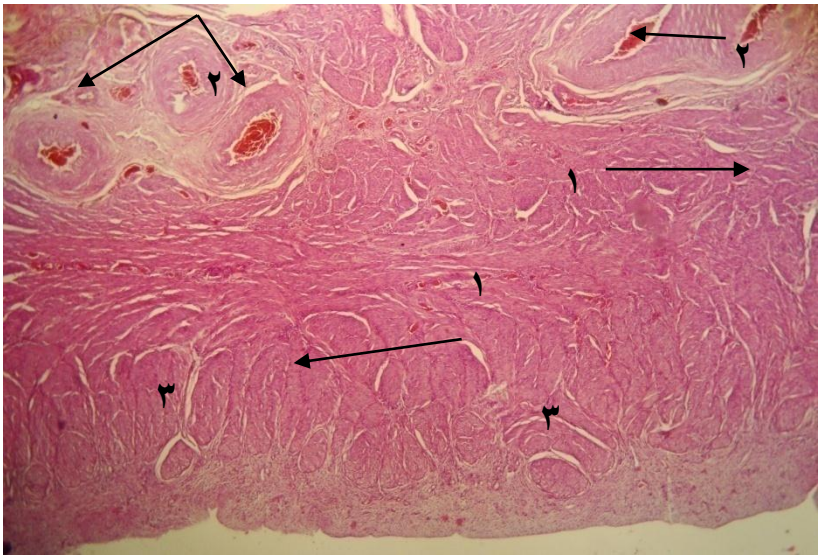

الشكل رقم(8) مقطع نسجي لرحم الناقة يوضح ما يلي :

١-الطبقة العضلية.

٢-كثافة الأوعية الدموية.

٣-الطبقة البرانية.

(H & E, 100X)

References

1-Duffy DM , Stouffer RL. (2003) Luteinizing hormone acts directly at granulose cells to stimulate periovulatory processes , Endocrine 22: 249-251.

2-Gray CA , Bartol FF , et al . (2001) . developmental biology of uterine glands , BiolReprod 65 : 1311

٣- الخفاجي ، حياة جبار كاظم ،(١٩٨٦) دراسة شكلية ونسيجية لبطانة الرحم في النعاج خلال دورة الشبق . رسالة ماجستير / كلية الطب البيطري – جامعة بغداد.

4- Luna , L. G. (1968) Manual of histogical staining method of the armed forces institute of pathology. 3rd . ed . Me Graw Hilbook company , New York. U.S.A.

5- Dellmann HD, Carithers JR. (1996) . cytology and microscopic anatomy , Philadelphia.

6- Feldman EC and Nelson Rw. (2004) . canine and feline endocrinology and reproduction , ed 3 , stlouis , Saunders.

٧-. الجواد ، حسين جواد كاظم (٢٠٠٥) دراسة نسيجية ومرضية لأرحام النعاج العراقية في بغداد . رسالة ماجستير ، كلية الطب البيطري – جامعة بغداد.

8- Evans Ac. (2003) . Characteristics of ovarian follicle development in domestic animals , Reprod Domest Anim 38: 240.

9a- Hafez , E. and Hafez B. (2000) . Reproduction in farm animals . 7th ed. Lipponcott Williams and wilkins U. S. A. P. p : 509.

9b- Dellmann , H. D. (1993) . Female reproductive system in : Text book of veterinary histology , by Dellmann and Brown , Lee and Febiger . Philadelphia p.p. 207.

10- Faw cett Dw and Bloom . (1986) , a text book of histology ed11 , Philadelphia.

١١-. محمد ، رزاق جعفر (٢٠٠٩) ، دراسة تشريحية ونسجية وتغذية دموية للرحم وعنق الرحم في الناقة وحيدة السنام 80.، كلية الطب البيطري – جامعة بغداد ، مجلة البصرة للأبحاث البيطرية ، مجلد

12- Getty , R. (1975) . Sisson and Gross man . The anatomy of domestic animal , female genital organs . Vol. I 5th . Ed W.B. Saunders Philadelphia . U.S.A pp: 542-549.

13a- El-Wishy , A. B. (1987) Reproduction in the female Dromedary (camelus dromedaries) : a review animal reproduction science : 15 : 273-297.

13b- Arthur , G. ; Noakes , D. and pearson , H. (1996) . Veterinary reproduction and obstetric (theriogenology . 6th . ed. W.B. Saunders . England.

14- Market CL, (1994) . The physiology of reproduction , ed 2 , New York , Raven press .

15- Arias , P. , F. H. feder , R. procel and J. cox (1992) . comparative histological study of the reproductive system of the female lama (lama guanicoe glama) Anat. Histol . Embryol 21 : 314 323 .

Descriptive and Histological study to uterus of ewe and compared with uterus of she camel

Nuha Sh. Ali.

Vet. Med. Al- Qadisyia Uni

Abstract

The Descriptive study showed that the horns of uterus in ewes centuries united lengthwise spiral and accurate, while in the camel relatively straight and muscular, and site that the uterus in the sheep to be in the abdominal cavity, while in the camel , part of the body of the uterus with the cervix is located in the pelvic cavity.

It was observed that the uterus in ewes divided into two parts by longitudinal groove extends along the body of the uterus, while in the camel's uterus is the compartment of one and not divided into two parts.

It was also noted that the lining of the uterus contain projections arranged in circular rows called caruncles in the inner lining of the uterus of ewes, while those caruncles not observed in the inner lining of the uterus of the camel.

The histological study appeared the histological components of the uterus in sheep similar to the histological layers in she camel (mucosa-Submucosa layer, muscular layer and the external layer of the uterus(serosa).