

## (١٦) دراسة نسجية للكليتين في صقر الحوام *Seteppe buzzard*

### *Buteo buteo vulpinus Gloger*

د. عبد الهادي صلال محمد	ارجوان عبد الهادي ماهود	شيماء ربيع مذخور
استاذ مساعد	مدرس مساعد\كلية التربية	مدرس مساعد\كلية التربية
اقسم التحليلات المرضية	قسم علوم الحياة\جامعة القادسية	قسم علوم الحياة\جامعة القادسية
	المعهد التقني \ الكوفة	

#### الخلاصة

يهدف البحث إلى دراسة الكلية في صقر الحوام ، إذ تمتلك زوج من الكلى المستطيلة والكبيرة، تقع بشكل متماثل في العجز المركب *synsacrum* وتصل إلى الرنتين من الأمام. ذات لون بني غامق، وتتكون من ثلاثة أقسام قحفي ووسطي وخلفي. بينت النتائج إن الكلية محاطة بمحفظة رقيقة تتألف من العضل الأملس والنسيج الليفي. كما أن الفصوص في الكلية تحتوي على قشرة ولب وأن كمية القشرة أكبر بكثير من اللب، تحيط مساحة كبيرة من القشرة بجزر صغيرة من النخاع، كما أن القشرة والنخاع لا يكونان طبقة خارجية وداخلية مستمرة . هناك نوعان من الوحدات الكلوية (النفرون *nephrons*) : النوع الأول هو نفرون قشري الذي يكون الجزء الأكبر من القشرة وهو خالي من عروة هنلي ومحدد بمنطقة القشرة من الفصيصة وهذا النفرون هو نوع مشابه لنفرون الزواحف ، أما النوع الثاني فهو النفرون النخاعي الذي يحتوي على عروة هنلي التي تخترق منطقة النخاع ويشبه نفرون اللبائن .

#### المقدمة

يتكون الجهاز البولي للطيور من زوج من الكلى الكبيرة المتطاولة التي تقع في مؤخرة الجذع على جانبي العمود الفقري تكون الكلية مفصصة وتشغل منطقة العجز المركب *Synsacrum*. (Sturkie, 1986; Robert, 1991; Tom, 2000; Howard, 2002)

تعد الكلى في الطيور واللبائن أعضاء رئيسة في إدامة توازن جسم الكائن وعدم تغيره مع المحيط الخارجي من خلال الموازنة بين ترشيح الكبيبة والمحتوى الأيوني وكمية الإفراز للأنايبب الكلوية والتنفيذية ودرجة حموضة PH سوائل الجسم. (Hall, 1983; Carpenter, 2003)

إن الكلى بالطيور أكبر حجماً قياساً مع كلى اللبائن إذ تتراوح بين 1-2.6% من وزن الجسم حسب أجناس الطيور وتكون الكلى كبيرة في الطيور الصغيرة التي تمتلك نشاط ايضي كبير وكذلك في الأجناس التي تمتلك غدة ملحية. (Abraheam, 1981; Nowry, 1985)

بين King و Mclelland (1984) إن الكلى في الطيور تكون مفصصة وتقسّم كل كلية إلى ثلاث فصوص فص قحفي *Cranial lobe* وفص وسطي *Middle lobe* وفص ذبلي *Caudal lobe* وهذه الفصوص تكون مختلفة الأشكال والأحجام بين أنواع الطيور المختلفة وينشأ الحالب من الفص الوسطي لكل كلية ويفتح الحالبان بفتحات منفصلة في المسلك البولي *Urodeum* للمجمع *Cloaca* ولا توجد مثانة بولية في الطيور. تعد النفرونات الوحدات الوظيفية للكلية وتمتلك كلى الطيور نوعين من النفرونات الأول هو النوع القشري *Cortical type* ويكون خالي من عروة هنلي وتخترق منطقة القشرة ، وهذا النوع مشابه لنفرونات الزواحف، أما النوع الثاني فهو النوع النخاعي *Medullary type* ويحتوي على عروة هنلي ويخترق منطقة اللب ومثابه لنفرونات اللبائن. (Braun & Dantzler, 1972; Morild et.al, 1985)

تشكل النفرونات القشرية حوالي 90% من العدد الكلي للنفرونات وهذا النوع يمتلك كبيبات صغيرة قطرها حوالي 40 مايكروميتر بينما يشكل النوع النخاعي 10% من العدد الكلي للنفرونات وتحتوي كبيبات كبيرة الحجم قطرها حوالي 100 مايكروميتر وتقع في النهايات القشرية للمخاريط اللبية. (Al-Sheekle et.al, 1990; Allison & Anne, 2001)

هناك العديد من الفصيصات في الكلية بعضها سطحي والبعض الآخر يُحدد بواسطة النبيبات الجامعة ويتكون كل فصيص من قشرة *Cortex* ولب *Medulla* ويكون نسيج القشرة أسمك من نسيج اللب إذ تشكل القشرة حوالي 71-81% ويشكل اللب 5-15% من الفصيصة وتمتد القشرة إلى أعماق الكلية بين وحول الجزيرات اللبية (Riddell, 1999; Barbara & Jone , 2000). وتظهر الفصيصات غير منتظمة الشكل بسبب اقتران الوحدات القشرية مع المخاريط اللبية التي تكون محاطة بنسيج ضام (Bradbury & Phil, 1973; Boykin & Braun, 1993)

تتكون الكبيبات من شبكة من العرووات الشعيرية المحاطة بمحفظة تدعى محفظة بومان Bowman's capsule، وتظهر الكبيبات لكلى الطيور مختلفة الأحجام ولكنها مشابهة تقريباً لما موجود في اللبائن ولكنها

اصغر ولها نظام بسط من العروات الشعيرية الدموية. يتكون مركز الكبيبة من كتلة صلبة من الخلايا المسراقية Mesangial cells التي تترتب حولها العروات الشعيرية ويطلق على الكبيبة ومحفظة بومان مصطلح جسيمة مالبيجي أو الجسيمة الكلوية (malpighian or Renal corpuscle ؛ Kurihara & Yasuda, 1973; Siller, 1981).

أظهرت الدراسات بأن محفظة بومان تتكون من طبقتين تنحصر بينهما الفسحة المحفظية ، تتألف الطبقة الخارجية الجدارية من خلايا ظهارية حرشفية بسيطة أما الطبقة الداخلية الحشوية فتتكون من خلايا ظهارية حرشفية عالية التخصص تسمى الخلايا القدمية Podocytes التي تكون قريبة في موقعها من الشعيرات الدموية للكبيبة وتغلفها بصورة كاملة و تمتد من جسم الخلايا بروزات ابتدائية وبروزات ثانوية أو سويقات Pedicles والتي تتداخل مع سويقات الخلايا المجاورة. (Al-Aanee&Harith, 1990; Al-Mokhtar&Abd- Hakem, 2000)

يوجد جهاز جار الكبيبة Juxtaglomerular Acomplex في الطيور وهو مجموعة من الخلايا المتخصصة تقع مجاورة للجسيمة الكلوية إذ تكون بعض خلايا النيبب المتلوي القاصي وفي الجهة الملاصقة للشريان الكبيبي الوارد أطول وأكثر نحافة من بقية خلايا النيبب وتكون أنويتها متقاربة مع بعضها فتبدو المنطقة تحت المجهر غامقة من بقية النيبب و تدعى هذه المنطقة من الخلايا بالبقعة الكثيفة Macula densa، يجاور هذه البقعة خلايا أخرى شبه ظهارية ذات نوى كروية وهبولى حبيبي تعود هذه الخلايا إلى الغلالة الوسطى للشريان الوارد المتماس مع البقعة الكثيفة واصلها خلايا عضلية لمساء تحورت في الشكل والتركيب تدعى هذه بالخلايا جارة الكبيبة Juxtaglomerular cells وتكوّن مع البقعة الكثيفة جهاز جار الكبيبة (Siller, 1971 ; Farnar, 1972; Fitzsimons, 1978) *et. al*,

أشار Marshal (1974) إلى إن النيببات المتلوية الدانية والنيببات المتلوية القاصية تمثل الأجزاء الابتدائية والظرافية للوحدات الكلوية إذ يبدأ الجزء المتلوي للنيبب الداني بالقرب من القطب البولي للجسيمة الكلوية و تتصل محفظة بومان مع النيببات المتلوية الدانية.

ذكر Hall, (1983) إن النيببات المتلوية الدانية تمثل الجزء الأساسي للنوع القشري من النفرونات ويمثل تقريباً نصف الطول الكلي للنفرون ويكون اقل من النصف في بعض النفرونات النخاعية. و تمر النيببات المتلوية القريبة خلال منطقة اللب ويقطرها تدريجياً لتشكل قطع رقيقة Thin segment للعروة اللبية وقبل إن تصل إلى قاعدة العروة اللبية تغير هذه النيببات شكلها لتكون قطع سميكة Thick segment والتي بدورها تصل إلى قاعدة القشرة قبل إن تندمج مع النيببات المتلوية القاصية، تشكل القطع النخيفة جزء من الطرف النازل للعروة اللبية بينما القطع السميكة تشكل جزء من الطرف النازل وكل الطرف الصاعد للعروة اللبية. (Miwa&Nishimura, 1986)

ذكر Siller, (1971) إن الخلايا المبطنة للقطع النخيفة في كلي الدجاج تكون مكعبة إلى حرشفية الشكل طولها يصل إلى 5 مايكرومتر ويكون الغشاء القمي للقطع النخيفة قليل التطور ذو حافة فرشائية قصيرة وأحياناً تحوي الزغابات والأهداب. وتبطن القطع السميكة بخلايا ظهارية مكعبة الشكل يتراوح ارتفاعها بين 7-8 مايكرومتر وتحتوي على انوية كروية أو بيضوية الشكل ، ويكون سايتوبلازمها أكثر كثافة من سايتوبلازم القطع الرقيقة بسبب الكثافة العالية للعضيات السايتوبلازمية (Hodges, 1974).

أشار King و Mclelland, (1984) إلى إن النيببات الجامعة في الدجاج التي تمر في منطقة القشرة للفصيص تعرف باسم النيببات الجامعة حول الفصيص Perilobular collecting tubules بينما تسمى النيببات التي تمر في المنطقة اللبية بالنيببات الجامعة اللبية، تتجمع النيببات اللبية لكل فصيص في قناة كبيرة مفردة تدعى القناة الجامعة، تبطن النيببات الجامعة بخلايا ظهارية مكعبة إلى عمودية واطئة وسايتوبلازمها حبيبي المظهر.

#### المواد وطرائق العمل

تم شراء الطيور المختارة للدراسة من الأسواق المحلية في محافظة النجف وبعد التضحية بالطيور جمعت (8) عينات لكليتي صقر الحوام شملت الذكور والإناث على حد سواء إذ تم تثبيت الطائر في صحن التشريح للحصول على وضع مناسب لتشريحه وتم عمل شق في الجهة السفلى البطنية للجسم تبعها إزالة الجلد والأعضاء الأخرى ، ولغرض الدراسة النسجية اخذت العينات من فصوص الكليتين وثبتت في محلول الفورمالين بتركيز (10%) ولمدة 48 ساعة ثم غسلت العينات بالماء الجاري ونقلت إلى سلسلة من الكحول الايثيلي المتصاعد التركيز ابتداءً من (50%) ولغاية (100%) ، تلت ذلك عملية الترويق باستعمال الزابيلين ثم عملية الطمر في شمع البارافين وقطعت العينات بسُمك خمسة مايكرومتر واستعملت صبغة هارس هيماتوكسيلين-ايوسين (Luna, 1968).

تم فحص الشرائح الزجاجية باستعمال المجهر الضوئي وتحت قوى تكبير مختلفة ثم صورت المقاطع باستخدام مجهر ضوئي مزود بكاميرا تصوير.

## Results & Discussion

## النتائج والمناقشة

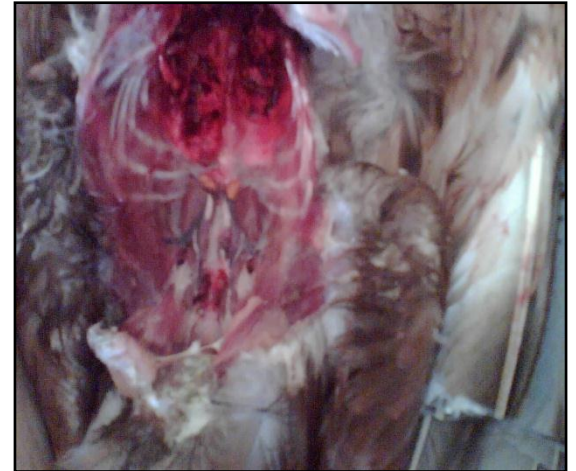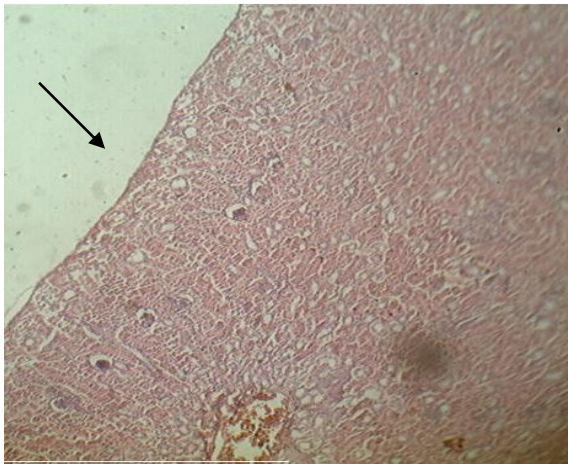
ظهرت الكلى في صقر الحوام مكونة من ثلاثة اقسام قحفي Cranial ووسطي Middle وخلفي Caudal ولا يمكن تسميتها بفضوص كما في كلى اللبائن لانها لا تمت اليها بصلة كما بين ذلك Siller (1971) وكما في بقية الطيور شغلت الكلى منطقة العجز المركب على جانبي العمود الفقري في مؤخرة الجذع (صورة 1). أظهرت الدراسة النسجية بان الكلية مغطاة بمحفظة رقيقة من ألياف عضلية ملساء مع بعض الألياف الشبكية (صورة 2) في الكلية اليمنى وهذا ما أكده Harith و Al-Aanee (1990).

تكونت الكلية من العديد من الوحدات تعرف بالفصيصات Iobules التي تكون مضمورة في أعماق مختلفة داخل الكلية، وكل فصيص يتكون من القشرة واللب وأن كمية أنسجة القشرة اكبر من اللب في الكلية اليسرى (صورة 3) وهذا يتفق مع نتائج Sturkie (1986) و Ridde (1999). ولا توجد حدود واضحة لطبقات القشرة واللب كما هو الحال في اللبائن وتتفق هذه النتيجة مع Hodges (1974) عند دراسته النسجية لكلى بعض الطيور.

أظهرت النتائج إن الكبيبات في الصقر مشابهة للكبيبات في اللبائن ، متكونة من نظام ايسط من العروات الشعيرية الدموية التي ترتبت حول لب من الخلايا المسراقية Mesangial cells ومحاطة بمحفظة بومان Bowman's capsule التي تتكون من طبقتين الأولى هي الطبقة الخارجية الجدارية وتتألف من خلايا ظهارية حرشفية بسيطة والثانية هي الطبقة الداخلية الحشوية التي تتألف من خلايا ظهارية عالية التخصص تسمى الخلايا القدمية Podocytes وتحصر هاتين الطبقتين بينهما الفسحة المحفظية، وتمتلك الكبيبات قطبين القطب البولي Urinary pole وفي هذا القطب تستمر الفسحة المحفظية مع تجويف النبيب الملتوي الداني والقطب الوعائي Vascular pole ومنه تدخل الشريينات الواردة إلى الكبيبة وتخرج الشريينات الصادرة في الكلية اليمنى (صورة 4). وهذا مشابه لما وجدته Barbara و John (2000) و Carpenter (2003). في اللبائن والطيور.

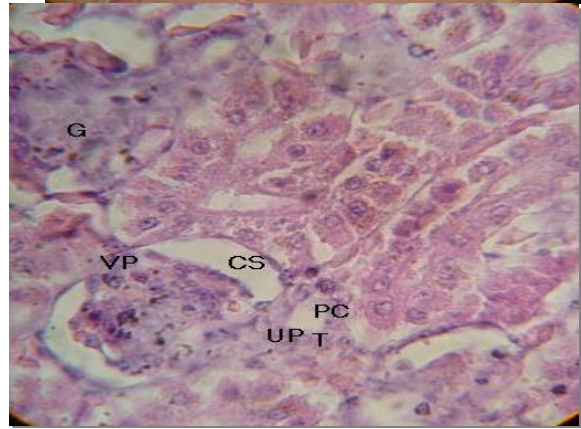
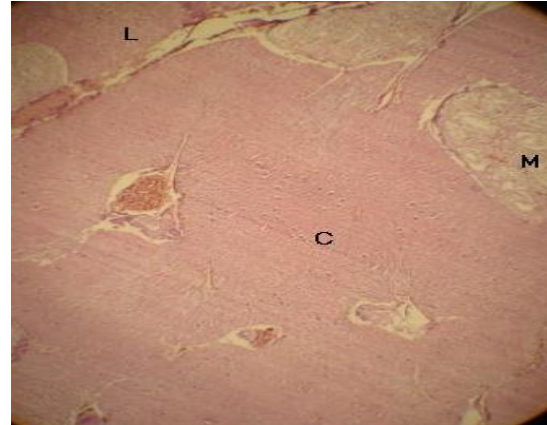
وأظهرت النتائج وجود نوعين من الكبيبات النوع القشري الصغير والنوع اللبي الكبير، كذلك فان توزيع النوع القشري يكون أكثر وضوحاً في محيط القشرة للكلية اليسرى (صورة ٥) وهو مشابه للكبيبة في الزواحف ويكون النوع اللبي للكلية اليسرى (صورة ٦) اقرب إلى اللب ومثابه لنوع اللبائن وهذه النتائج أكدها Casotti و Braun (2000) من خلال دراستهما الكلى في العصافير Sparrows .

تظهر النبيبات الملتوية الدانية Proximal convoluted tubules في المقطع النسجي للقشرة كروية أو متطاولة وتبطن بطبقة من الخلايا الظهارية العمودية الواطئة وتمتلك خلايا الاسطح الحرة على حافة فرشية مع وجود انوية قاعدية، وأظهرت النبيبات الملتوية القاصية Distal convoluted tubules اختلافاً عن النبيبات الملتوية الدانية للكلية اليمنى في بطانتها الظهارية التي لا تمتلك حافة فرشية وتكون الخلايا المبطنة لها مكعبة الشكل واقل اصطباًغاً (صورة 7)، كما أظهرت النتائج إن النبيبات الجامعة Collecting tubules كانت متوسطة بين النبيبات الملتوية القاصية والدانية للكلية اليسرى وكانت الخلايا المبطنة لهذه النبيبات مكعبة إلى عمودية واطئة والساييتوبلازم حبيبي المظهر وتقوم هذه الحبيبات بإفراز المخاط الذي يحمي الخلايا المبطنة من حموضة اليوريا (الصورة 8)، كما ظهرت القطع النحيفة Thin segments للعروات اللبية مبطنة بطبقة مفردة من الخلايا المسطحة مع حافة فرشائية قليلة التطور، أما القطع السميقة Thick segments فتكون الخلايا المبطنة لها ظهارية مكعبة الشكل والساييتوبلازم أكثر كثافة وأكثر اصطباًغاً من خلايا القطع النحيفة (صورة 8).. وهذه النتائج تتفق مع نتائج Hodges (1974) في دراسته لكلى بعض الطيور.



الصورة(2): تبين المحفظة في كلية الصقر اليمنى

الصورة (1): تبين موقع الكليتين في الصقر  
10x



الصورة(4): تبين تركيب الكبيبة للكلى اليمنى

الصورة(3): تبين توزيع القشرة واللب في الكلية اليسرى 10x  
40x

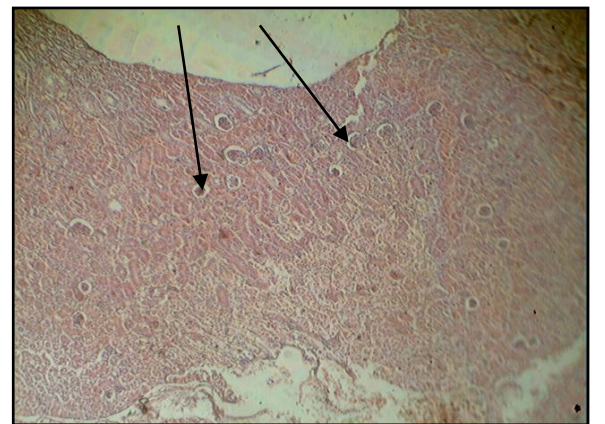
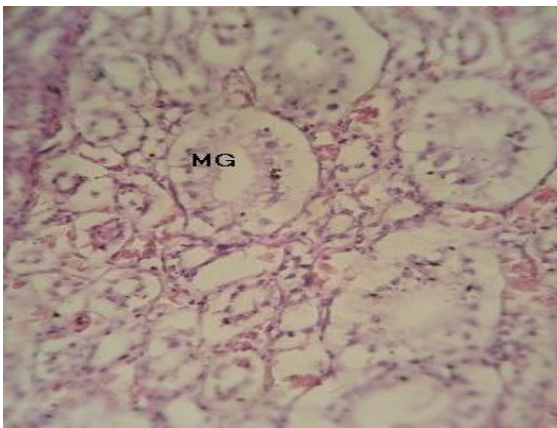
UP=urinary pole ,

M= medulla L=lobule ,C=cortex

VP=vascular pole

G=glomerule CS=capsular space PC= proximal

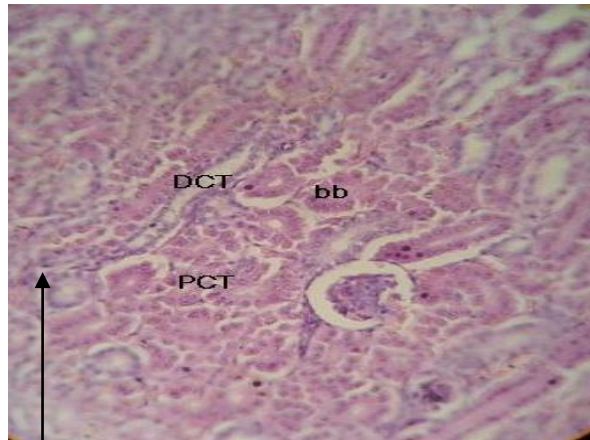
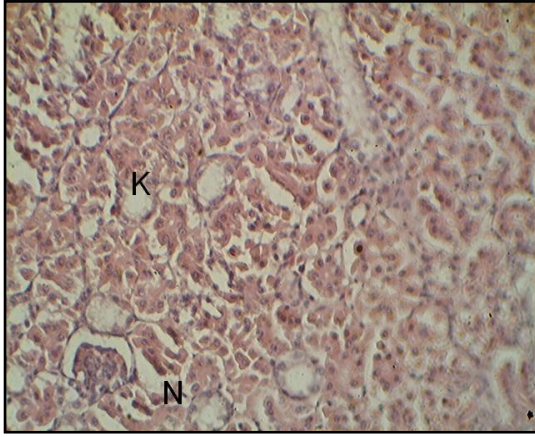
convoluted



الصورة(6): تبين الكبيبات من النوع النخاعي الكبير في الكلية

الصورة(5): تبين الكبيبات من النوع القشري الصغير في الكلية اليسرى 10x  
اليسرى 40 x

MG = medullary glomeruli



الصورة(8): تبين القطع السمبكة والنحيفة من عرى هنلي في الكلية اليسرى 40x  
CT= collecting

الصورة(7): تبين النبيبات الملتوية الدانية والقاصية في الكلية اليمنى 20 x  
PCT= proximal convoluted tubule bb= brush border tubules

N=thin segment ,K=thick segment

### References

**AL-Aanee** ,E.M. and Harith ,A.M. (1990) :Veterinary histology and embryology .ministry of education and scientific research .Authority of artistical institutes ,press of high education .

**AL-Mokhtar** , K. A. and ABD-Hakeem ,A.A. (2000) :Histology science 2<sup>nd</sup> part ,ministry of high education and scientific research .Baghdad university .

**Allison, G.** and Anne, W. ( 2001 ) : Anatomy and physiology . London New York . pp 340 – 346 .

**AL-Sheekly** , A.G. ;Waael , A. K. and Harith , A. M. (1990) :Inclusive in chicken anatomy ,AL-Hekma house for running and broadcasting press AL-Mussel

**Barbara** ,Y. and John , W.H. ( 2000 ) : Functional histology text and colour atlas , third edition , London New York .Academic press , pp:286 – 290.

**Boykin**, S.L.B and Braun, E.J. , ( 1993 ) : Entry of the nephron into the collecting duct network of the avian kidney : a comparison of chickens and desert quail . J . morphol 216 : 254 – 269 .

**Carpenter** ,S. ( 2003 ) : Avian urinary system volume III , issue 2 . pp:171-199.

**Casotti**, G. and Braun, E.J. , ( 2000 ) : Renal anatomy in sparrows from different environments department of biology , 243 : 283 – 291 .

**Fitzsimons** ,J.T. , ( 1978 ) : The role of the renin angiotensin system in the regulation of extra cellular fluid volume . In osmotic and volume regulation . ( Jorgensen C. B. ,Skadhauge E. , eds . ) copenhagen : Munksgaard .

**Hall** , L. W. , ( 1983 ) : Veterinary nephrology , University of Cambridge , Girton College .First published 1983,filmed and printed by BAS printers limited .pp:27 – 56.

**Hodges** , R. D. ( 1974 ) : The histology of the fowl . London and New York . Academic press .pp:489 -524.

**Howard** , E. C. , ( 2002 ) : Basic avian anatomy Laura tucker @ feathers – n – beaks . Com .

**King** , A. S. and Mclelland , J. ( 1984 ) : Out line of avian anatomy , 2<sup>nd</sup> ed , Bailliere , Tind all , London pp:230 – 241.

**Kurihara**, S. and Yasuda, M. , ( 1973 ) : Comparative and topographical anatomy of the fowl Lxx III . Size and distribution of corpuscula renis . 35 , 311 – 318 .

**Luna** , G. ( 1968 ) : Manual of histologic staining methods of the armed forces institute of pathology . 3<sup>rd</sup> , edd. MCRW hill , Book co. , New York .

**Marshal** , E. K. ( 1974 ) : Comparative physiology of vertebrate kidney . Physiol . Rev. 14 : 133

**Miwa** , T. and Nishimura , H. ( 1986 ) : Diluting segment in avian kidney . Am . J. physiol regulintegr comp physiol 250 : R 341 – R 347 .

**Nowrey** , A. S. ( 1985 ) : Comparative anatomy of vertebrate , ministry of high education of scientific research , Baghdad university .

**Riddell** ,C. ( 1999 ) : comparative anatomy , histology and physiology of the chicken . University of saskatchewan . Canada .University press.pp:102-110.

**Siller** , W. G. ( 1971 ) : Structure of the kidney . In physiology and Biochemistry of the domestic fowl . London , Academic press .

**Siller** , W. G. , ( 1981 ) : Renal pathology of the fowl .London academic press .pp:193 – 220.

**Sturkie** , P. D. , ( 1986 ) : Avian physiology ( 2<sup>nd</sup> ed ) Cornel , New York . pp . 206 – 228 .

**Tom** , W. S. ( 2000 ) : Poultry disease . Mississippi state university . Last Modified :Monday , 7-Aug. pp:281-290.

### **Histological study of the kidney of Seteppe buzzard ( *Biteo b. vulpinus gloger* )**

Dr.Abdul-Hadi Sallal Mohammed	Arjwan Abdil-hadi Mahood	Shima'a Rabea
Technical institute /Kufa	Mathkhour	Edu.college/Biology
Pathological analysis dept.	Edu.college/Biology Dept.	Dept.
	Al-Qadisiya University	Al-Qadisiya
	University	

### **Abstract**

The present research aimed to study the kidney of the Seteppe Buzzard , which had paired large and symmetrical rectangular kidneys , located in the synsacrum , extend to the lung interiorly with dark brown color . they composed of three portions ; cranial , middle and caudal . The results revealed that the kidney was enclosed by thin capsule , consist of smooth muscle fibers and fibrous tissue . The lobes of the kidney contain medulla and cortex , the quantity of the cortical tissue is more than the medullary tissue , The large area of the cortex surrounded the small islets of the medulla .The cortex and medulla do not constitute continuous internal and external layer . There are two types of nephron , the first is the cortical nephron which represented the large portion of the cortex that devoided from henles loop and limited by cortical zone from the kidney lobule , this nephron was similar to reptile nephron .While the second type ( medullary nephron) which contains the henles loop that penetrate the medullary zone and resemble to mammalian nephron.