مجلة القادسية لعلوم الطب البيطري العدد الخاص ببحوث المؤتمر العلمي الخامس ٢١-٢٢/١١/٢٠١٢
المجلد ١١ العدد ٣ ٢٠١٢

دراسة التأثير المرضي الخلوي لفيروس أنفلونزا الطيور في الخلايا الليفية لجنين الدجاج النامي

هدى عبدالهادي علي النصراوي أنطوان صبري ألبنا رمزية محمد حسن
كلية الطب البيطري/جامعة القادسية كلية الطب البيطري / جامعة بغداد

الخلاصة

تضمنت الدراسة الحالية التأثير المرضي الخلوي لفيروس أنفلونزا الطيور(H_9N_2) المعزولة محلياً في الخلايا الابتدائية الليفية لجنين الدجاج . أظهرت الخلايا الليفية الابتدائية لجنين الدجاج قابليها على تنمية فيروس أنفلونزا الطيور وذلك بعد معاملة الفيروس بخميرة التربسين ، فقد لوحظ التأثير المرضي الخلوي بعد ٧٢ ساعة من حقن الفيروس في التمرير الأولى وظهر التأثير بشكل مبكرا وأكثر شدة في التمريرات اللاحقة . والتأثيرات المرضية الخلوية لفايروس الأنفلونزا في خلايا الزرع النسيجي تتمثل باستدارة الخلايا المصابة و انقباض السايتوبلازم مع ظهور تحبب و فجوات في السايتوبلازم الخلايا المصابة مع تجمع المادة الكروماتيـدية في النواة ثم يعقبها حدوث انسلاخ للخلايا المتـحطمة علـى شكل بقع في طـبقة خـلايا الزرع النسيـجي .كما أظهرت الخلايا المحقونة بالفيروس القابليـة على الامتزاز لكريات الدم الحمر للدجاج بعد مرور ٤٨ ساعة على الحقن حيث لوحظ التصاق كريات الدم الحمراء للدجاج على سطح الخلايا النسيجية المصابة .

المقدمة

يعد مرض الأنفلونزا من الأمراض المشتركة المهمة التي تصيب الإنسان والحيوان ولاسيما الخيول والخنازير والطيور ، ويظهر المرض على شكل وباء فيروسي شديد العدوى، و ينتشر عن طريق الهواء بصورة سريعة مسبباً حدوث إصابات تنفسية حادة في الإنسان ، وقد ينتج عنها حدوث مضاعفات مرضية شديدة الخطورة يمكن أن تؤدي إلى الوفاة (10)(12) . و يصيب مرض الأنفلونزا أيضا أنواع عدة من الطيور ، ومنها الطيور الحقلية domestic birds، وطيور الأقفاص caged birds ، والطيور البرية Wild birds (4) (1) . وتعد الطيور المائية المهاجرة المضيف الخازن لمعظم أنماط فيروس الأنفلونزا نوع (A) ، ومصدراً لانتشار الإصابة بهذا الفيروس في مناطق واسعة من العالم (14) . وقد سبب فيروس أنفلونزا الطيور H_9N_2 في حدوث إصابات مرضية شديدة في قطعان الدجاج ظهرتً في مناطق عدة أدت إلى أحداث خسائر اقتصادية كبيرة في إنتاج الدواجن (2) (5).يمكن عزل وتنمية فيروسات الأنفلونزا بواسطة الحقن في خلايا الزرع النسيجي الابتدائية والمستمرة,.أحيانا تكون قابلية فيروس الأنفلونزا على أحداث الإصابة في خلايا الزرع النسيجي ضعيفة ولكن بإمكان زيادة قابليتها على الإصابة وذلك بمعاملة الفيروس بخميرة التربسين والتي تعمل على أحداث الانشطار ألتحللي لنتوءات التلازن الدموي HA إلى HA_1 و HA_2. وقد يضاف التربسين إلى خلايا الزرع النسيجي قبل أصابتها بالفيروس (15) .ويمكن استعمال الخلايا الابتدائية الليفية لجنين الدجاج النامي في عـزل وتنمية فيروس الأنفلونزا نـوع A (6) .واستخدمت الخلايا الابتدائية الليفية لجنين الدجاج في دراسة شكل وحجم ووقت ظهور البقع (Plagues) الناتجة من إصابة الخلايا بفيروس أنفلـونزا الطيـور H_4N_3 (9). و يتمثل التأثيرات المرضية الخلوية لفيروس الأنفلونزا في خلايا الزرع النسيجي بحدوث استدارة للخلايا المصابة و انقباض في سايتوبلازم مع ظهور تحبب و فجوات في السايتوبلازم الخلايا المصابة مع تجمع المادة الكروماتيـدية في النواة ثم يعقبها حدوث انسلاخ للخلايا المتـحطمة علـى شكل بقع Plagues في طـبقة خـلايا الزرع النسيـج (8). وعندما يكون التأثير المرضي الخلوي غير و أضح في خلايا الزرع النسيجي المحقونة بالفيروس فبالإمكان الكشف عن وجود الفيروس بواسطة الامتـزاز الدموي (Hemadsorption). بسبب احتواء الغشاء الخارجي للخلايا المصابة على البروتين السكري لنتوءات التلازن الدموي للفيروس التي تسبب التلازن الدموي للخلايا المصابة مع كريات الدم الحمر (3) (10).

المواد وطرائق العمل

١- المواد

- **فيروس أنفلونزا الطيور: A/chicken /1/2001 (H_9N_2) المعزول محليا**
  تم الحصول عليه من مختبر الأحياء المهجرية /كلية الطب البيطري/جامعة بغداد
- **خلايا الزرع النسيجي**
  وهي الخلايا الابتدائية الليفية لجنين الدجاج . حضرت من بيض الدجاج المخصب المحلي الذي حصل عليه من حقول مركز أباء للأبحاث الزراعيـة في منطقة أبو غريب
- **الأوساط الزرعية المستخدمة**

A. الوسط الزرعي للنمو

يتكون هذا الوسط من المواد الآتية :-

١- وسط زرعي خام Minimum Essential medium (MEM) بنسبة (١٠%) .
٢- مصل عجل بقري مرشح بنسبة (١٠%).
٣- اللاكتوالبـومين هايـدرولايزيت بنسـبة (١٠%). Lacto albumin hydrolysate

٤- محلول بيكاربونات الصوديوم بتركيز (٤.٥%) استخدم لمعادلة حمضية الوسط ألزرعي وذلك للوصول إلى درجة مناسبة للأس الهيدروجيني (pH:٧.٣) .
٥- محلول المضادات الحيوية بتركيز (١٠٠) وحدة دولية من البنسلين البلوري و (١٠٠) مايكروغرام من الستربتومايسين / مل من الوسط ألزرعي المحضر .

B. الوسط ألزرعي الحافظ

يحتوي هذا الوسط على جميع مكونات الوسط ألزرعي للنمو ماعدا المصل ألبقري .

- **المحاليل والمواد المستخدمة في اختبار الامتزاز الدموي**

١- محلول الالسيفر

٢- محلول دارئ فوسفاتي

- **كريات الدم الحمر للدجاج**

تخفف بتركيز ٠.٥% ، وذلك باستخدام محلول دارئ الفوسفاتي (PBS) ، بعد غسلها ثلاث مرات بالمحلول دارئ الفوسفاتي .

طرائق العمل

١- تحضير الخلايا الابتدائية الليفية لجنين الدجاج

اتبعت طريقة (8) لتحضير الخلايا الليفية لجنين الدجاج وذلك باستخدام أجنة الدجاج بعمر(١٠-١١ يوماً) داخل كابينة معقمة يتم مسح قشرة ألبيض الخارجية بمادة معقمة وهي الجير ايودين Germ Iodine ثم تستخرج الأجنة من البيض وذلك باستخدام مقص و ملقط معقمين. ثم تقطع الأجنة و الأطراف و الرؤوس و استخرجت الأحشاء و غسلت الأجزاء المتبقية بمحلول الدارئ الفوسفاتي المعقم للتخلص من الدم و بقايا الأغشية الجنينية ثم قطعت الى قطع صغيرة بواسطة مقص معقم ووضعت في قارورة التربسين Trypsinizing flask الحاوي على قضيب مغناطيسي معقم وأضيف إليها محلول التربسين Trypsin بتركيز ٠.٢٥ % ثم تترك لمدة ١٠ دقائق على جهاز Magnetic stirrer بعدها يرشح عالق الخلايا من خلال ٤ طبقات من الشاش الطبي المعقم الموضوع على فوهة دورق معقم ثم يضاف إلى الراشح ٢٠ مل من الوسط الزرعي المغذي لابطال مفعول التربسين ثم دور عالق الخلايا في جهاز المنبذة المبردة Cold centrifuger بدرجة ٤ ° م وبسرعة ١٥٠٠ دورة / دقيقة لمدة ١٥ دقيقة ثم سكب السائل الطافي واخذ راسب الخلايا واضيف إلية الوسط الزرعي المغذي بمعدل(١:١٥٠) من الخلايا ، ورجت القنينة ثم وزع العالق في قناني من الدائن البلاستيكية ذات مساحة سطحية مقدارها ٢٥ سم^2 ثم وضعت في الحاضنة بدرجة ٣٧ ° م وبعد ٢٤-٤٨ ساعة تم الحصول على طبقة كاملة من الخلايا .

٢-حقن فيروس أنفلونزا الطيور في الخلايا الزرع النسيجي

يخفف السائل الالنتوي الحاوي على فيروس أنفلونزا الطيور بنسبة ١:٢ بالوسط الزرعي للإدامة (الحافظ) ومن ثم يعامل الفيروس بمحلول التربسين بتركيز ٠.٠١ ملغم / مل ثم يوضع في الحاضنة بدرجة ٣٧° م مدة ٢٠ دقيقة . وبعد إزالة الوسط المغذي من قناني الزرع النسيجي يحقن ٠.٥ مل من السائل الالنتوي الحاوي على طبقة كاملة من خلايا الدجاج الليفية الابتدائية ثم يحضن بدرجة ٣٧° م لمدة ساعة وبعد الحضن يتم إزالة السائل المحقون في قناني الزرع النسيجي ثم يضاف ٦ مل من الوسط الزرعي الحافظ maintenance media إلى كل قنينة وتحضن بدرجة ٣٧° م ، مع الفحص اليومي للخلايا المحقونة وذلك لتشخيص التأثير المرضي الخلوي الفيروسي مقارنة بخلايا السيطرة .

٣-اختبار الامتزاز الدموي

اتبعت طريقة (13) وذلك بحقن كريات الدم الحمر للدجاج في خلايا الزرع الليفية الابتدائية بعد مرور ٤٨ ساعة على حقن هذه الخلايا بفيروس أنفلونزا الطيور المعامل بالتربسين حيث أزيل الوسط ألزرعي الحافظ من القناني ثم غسلت الخلايا بمحلول دارئ الفوسفاتي ذات الأس الهيدروجيني ٧.٢ : PH المبرد بدرجة ٤° م ، ثم يضاف (١) مل من كريات الدم الحمر المغسولة والمحضر بتركيز ٠.٥% (بمخفف دارئ الفوسفاتي) ثم يترك لمدة ٢٠-٣٠ دقيقة في درجة ٤° م ثم يزال عالق كريات الدم الحمر من القنينة وغسلت الخلايا مرتين بمحلول دارئ الفوسفاتي المعقم البارد بدرجة ٤° م لإزالة بقايا كريات الدم الحمر للدجاج الغير ملتصقة ثم ثبتت الخلايا بإضافة ٥ مل من محلول الفورمالين المخفف بمعدل ١:١٠ بمحلول دارئ الفوسفاتي رافق الفحص ضابط التجربة السالب المتمثلة بخلايا السيطرة الغير محقونة بالفيروس والتي يتم حقنها (١) مل من عالق خلايا كريات الدم الحمر للدجاج بتركيز ٠.٥% .

النتائج

١- نتائج تنمية فيروس أنفلونزا الطيور H_9N_2 المعزول محلياً في خلايا الليفية لجنين الدجاج

أظهرت الخلايا الليفية الابتدائية لأجنة الدجاج المحقونة بالسائل الالنتوي الحاوي على فيروس أنفلونزا الطيور(H_9N_2) المعامل بخميرة التربسين بتركيز ٠.٠١ ملغم/مل ، تأثيراً مرضياً خلوياً بعد مرور ٧٢ ساعة من حقن الفيروس المتمثل بانتفاخ واستدارة الخلايا وانقباض السيتوبلازم مع ظهور تحبب وفجوات في السايتوبلازم الخلايا المصابة مع تجمع المادة الكروماتيدية في النواة .وقد بدأ انفصال الخلايا عن طبقة الخلايا الواحدة لسطح القنينة في اليوم الرابع من الحقن ، اما الخلايا المحقونة بالسائل الالنتوي لفايروس الأنفلونزا الطيور(H_9N_2) الغير معاملة بخميرة التربسين فقد أظهرت تأثيراً مرضياً بسيطاً ومحدوداً في الخلايا بعد مرور (٥) أيام من الحقن . وفي التمرير الثاني لفيروس أنفلونزا الطيور (المعامل بخميرة التربسين) ظهر التأثير المرضي في الخلايا بعد ٤٨ ساعة من الحقن كما في الصورة رقم (١) وصورة رقم (٢) ، وكان مشابهاً لما

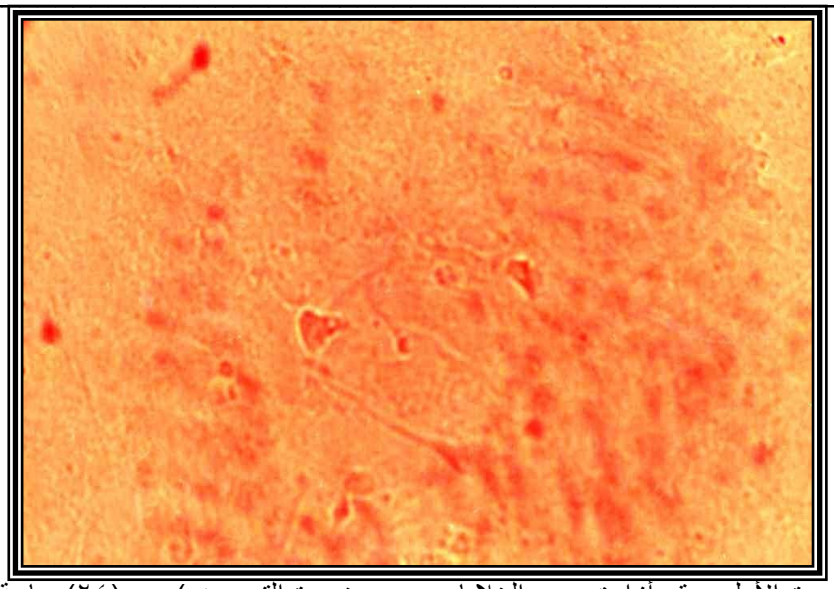

هو عليه في التمريرة الأولى وقد أزادت عدد الخلايا المستديرة والمنفصلة عن طبقة الخلايا الواحدة بعد (٧٢-٩٦) ساعة من الحقن . وقد ظهر التأثير المرضي على الخلايا في التـــمرير الثالث للفيروس (المعامل بخميرة التربسين) بعد (٢٤) ساعة من الحقن .مقارنة بضابط الفحص السالب وهو خلايا الزرع النسيجي غير المحقونة والمعاملة بخميرة التربسين التي لم يظهر عليها أي تأثير مرضي كما في صورة رقم (٣) .

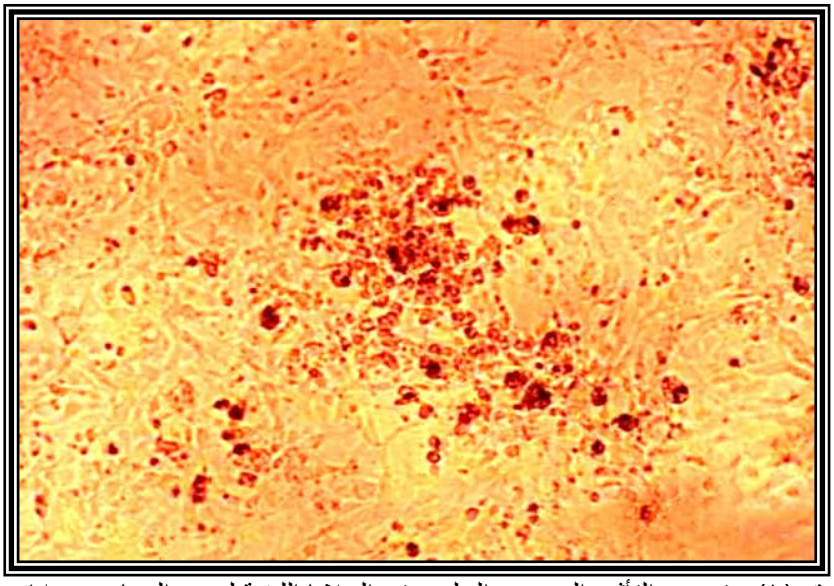

الصورة رقم (١) : توضح التأثير المرضي الخلوي في الخلايا الليفية لجنين الدجاج بعد ٤٨ ساعة من حقن الفيروس/التمرير الثاني لفيروس الأنفلونزا الطيور H_9N_2 (١٠٠×) .

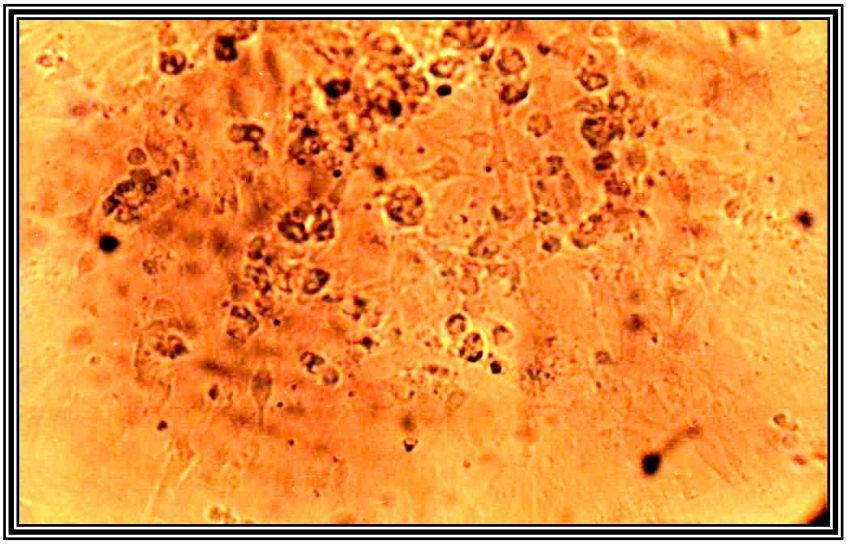

الصورة رقم (٢) : توضح التاثير المرضي الخلوي في الخلايا الليفية لجنين الدجاج بعد ٤٨ ساعة من حقن الفايروس/التمرير الثاني لفايروس الانفلونزا الطيور H_9N_2 (٢٥٠×) .

الصورة رقم (٣) : توضح خلايا الليفية لجنين الدجاج الغير محقونة بالفيروس (خلايا السيطرة) (٢٥٠×) .

٢-نتائج اختبار الامتزاز الدموي

ظهرت نتائج اختبار الامتزاز الدموي في خلايا الزرع النسيجي المحقونة بفيروس أنفلونزا الطيور (التمريرة الثانية) بعد مرور ٤٨ ساعة على الحقن نتيجة تفاعل موجبة . حيث لوحظ التصاق كريات الدم الحمر للدجاج على سطح خلايا الزرع النسيجي المصابة على شكل تجمعات بؤرية حول الخلايا المصابة .كما موضح في صورة رقم (٤) و صورة رقم (٥) .مقارنتاً بضابط الفحص السالب لخلايا الزرع النسيجي الغير محقونة بالفيروس التي لم يظهر عليها أي التصاق لكريات الدم الحمر للدجاج كما في صورة رقم (٦) .



الصورة رقم (4) : توضح اختبار الامتزاز الدموي في خلايا الليفية لجنين الدجاج المحقونة بفيروس أنفلونزا الطيور (H_9N_2) ،بعد ٤٨ ساعة من حقن الفيروس (باستخدام كريات الدم الحمر للدجاج)(١٠٠×) .

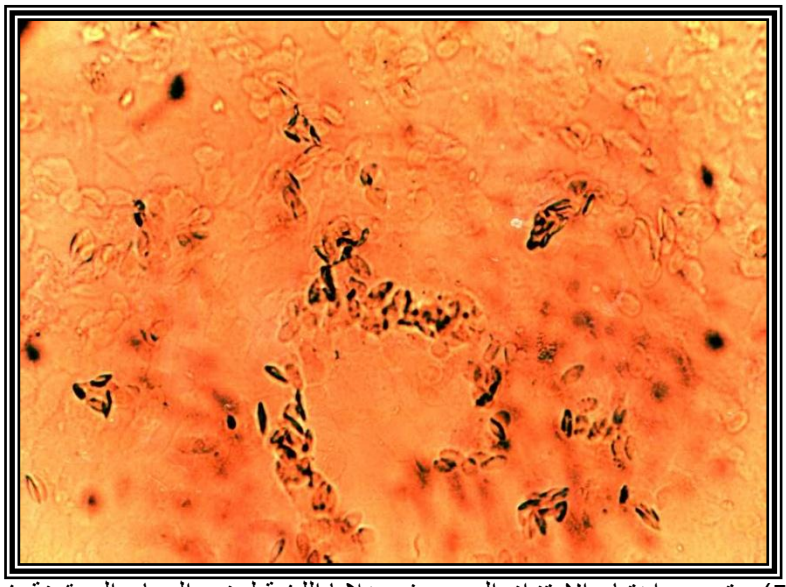

الصورة رقم (5) : توضح اختبار الامتزاز الدموي في خلايا الليفية لجنين الدجاج المحقونة بفيروس أنفلونزا الطيور (H_9N_2) ،بعد ٤٨ ساعة من حقن الفيروس (باستخدام كريات الدم الحمر للدجاج)(٢٥٠×) .

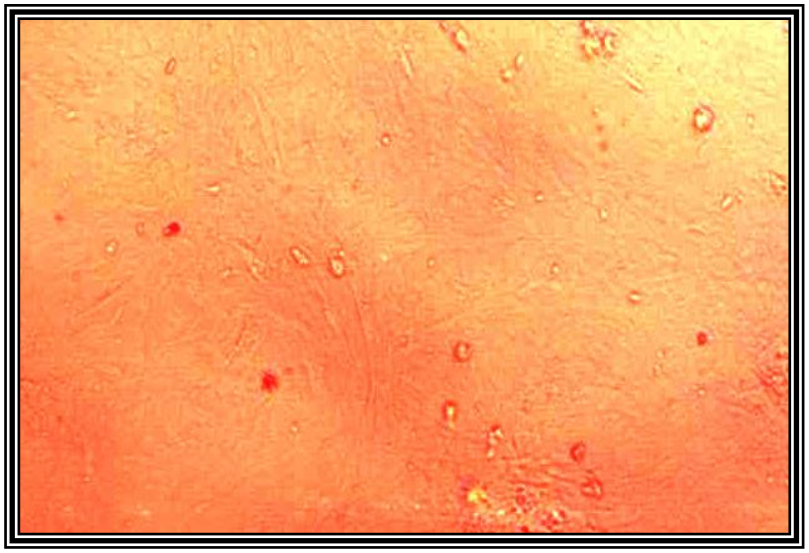

الصورة رقم (6) : توضح الخلايا الليفية لجنين الدجاج النامي الغير محقونة /خلايا السيطرة لاختبار الامتزاز الدموي (١٠٠×) .

المناقشة

يمكن عزل وتنمية فيروسات الأنفلونزا بواسطة الحقن في خلايا الزرع النسيجي الابتدائية والمستمرة (15) ويمكن استعمال الخلايا الابتدائية الليفية لجنين الدجاج النامي في عزل وتنمية فيروس الأنفلونزا نوع (6) ; واستخدمت الخلايا الابتدائية الليفية لجنين الدجاج في دراسة شكل وحجم ووقت ظهور البقع (Plagues) الناتجة من إصابة الخلايا بفيروس أنفلونزا الطيور H_4N_3 (9) . وعندما يكون التأثير المرضي الخلوي غير و أضح في خلايا الزرع النسيجي المحقونة بالفيروس فبالإمكان الكشف عن وجود الفيروس بواسطة الامتزاز الدموي (Hemadsorption) بسبب احتواء الغشاء الخارجي للخلايا المصابة على البروتين السكري لنتوءات التلازن الدموي للفيروس التي تسبب التلازن الدموي للخلايا المصابة مع كريات الدم الحمر (10) (3)وقد أظهرت النتائج إمكانية تنمية فيروس أنفلونزا الطيور(H_9N_2) المعزولة محلياً في الخلايا الابتدائية الليفية حيث احدث تكاثر الفيروس تأثيراً مرضياً على الخلايا المحقونة ، وعند استمرار تمرير الفيروس في الخلايا الليفية لوحظ ظهور التأثير المرضي بشكل مبكرة وأكثر شدة وهذا دليل على زيادة معيار الفيروس نتيجة تنميته ، فضلاً عن حدوث التطبع والتكيف لهذا الفيروس لنمو في الخلايا الليفية وهذا يتفق مع ما أشار اليه (9).وقد لوحظ إن معاملة الفيروس بخميرة التربسين بتركيز

٠.٠١ ملغم / مل أدى إلى زيادة شدة وسرعة ظهور التأثير المرضي وهذا دليل على دور خميرة التربسين في زيادة قابلية الفيروس على الإصابة ، لانشطاره نتوءات التلازن الدموي (HA) إلى HA_1 و HA_2 والحصول على HA_1 مهم في زيادة قابلية الإصابة بفيروس الأنفلونزا وهذا ما أكده (11) . (1)وقد تأكدنا من تكاثر الفيروس في الخلايا الليفية وذلك من خلال استخدام اختبار الامتزاز الدموي وذلك بعد ٤٨ ساعة من حقن الفيروس ،حيث لوحظ التصاق كريات الدم الحمر للدجاج على سطح الخلايا المصابة وذلك بسبب تكون نتوءات التلازن الدموي الخاصة بالفايروس على سطح الخلايا المصابة التي تسبب التلازن الدموي للخلايا المصابة مع كريات الدم الحمر وهذا ما أشار أليه (10) (3).

References :

1- Alexander, D.J. (1993). Orthomyxovirus infection. In: Virus infections of birds. McFerran, J.B. and Mcnulty, M.S. (eds.). Elsevier Science Publishing Company. New York, USA.Pp.: 287-315.

2-Alexander, D.J. (2000). The history of avian influenza in POULTRY. World Poultry. November (Special Issue: Avian Influenza).Pp.:7-8.

3-Baron, J.E. ; Peterson, L. ; Finegold, M.S. (1995). Laboratory methods in Basic virology. In: Diagnostic Microbiology. Bailed and Scottes (ed.), 9th ed., Pp.:634-652.

4-Easterday, B.C. ; Hinshaw, V.S. and Halvorson, D.A. (1997). Influenza.10th (ed.) In: Disease of poultry. Calnek, B.W. ; Barnes, H.J. ; Beard, C.W. ; McDougald, L.R. and Salf, Y.N. (eds.), Iowa State University Press, Ames , Iowa, USA.Pp.:583-605.

5-Guo, Y.J. ; Krauss, S. ; Senne, D.A. ; Mo, I.P. ; Lo, K.S.; Xiong, X.P. ; Norwood, M. ; Shortridge, K.F. ; Webster, R.G. ; Guan, Y. (2000). Characterization of the pathogenicity of members of newly established H_9N_2 influenza virus lineages is Asia. Virol., 267:279-288.

6-Harmon, M.H. and Kendal, A.P. (1989). Influenza viruses. In: Diagnostic procedures for viral , ricketsial and chlamydial infection,Schmidt,N.J. and Emmons, R.W. (eds.), 6th ed. American Publications Health Association, Washington D.C.

7-Hechtifischer, A. ; Marshall, M. ; Helten, A. *et al.*, (1997). A highly cytopathogenic influenza C virus variant induces a poptosis in cell culture. J. Gen. Virol., 78:1327-1330.

8-Hitchner, S.B. ; Dornermuch, C.H. and William, J.E. (1980). Isolation and identification of avian pathogens, 2nd ed. Published by American Association of avian Pathologists.Pp.:512-160.

9-Ibrahim, H.M. (1993). In Vitro and In vivo studies of malaysian isolates of avian influenza virus. Thesis , college of veterinary medicine and animal science, University of Pertanina, Malaysia.

10-Jawetz, E.M.D. ; Melnick, J.L. and Adelberg's, E.A. (2001). Orthomyxo viruses (Influenza viruses). In: Medical Microbilogy. 20th ed , Lange Medical Book, McGraw-Hill,Pp.:459-469.

11-Klenk, H. ; Rott, R. ; Orlich, M. and Bloodoen, J. (1975). Activation of influenza a viruses by trypsin treatment., Virol., 68:426-439.

12-Ray,C.G. (1994). Influenza, respiratory syncytial virus adenovirus and other respiratory viruses. In: Medical Microbiology :an introduction of infectious diseases , 3rd ed. Sherris and Rayan, K.J. (eds.). printed in Great Britain. Pp.:45-465.

13-Shelokova, A. ; Voget, J.E. and Chi,L. (1958). Haemadsorption (Adsorption – Haemagglutination) Test for viral agent in tissue culture with special reference to influenza virus. Proc. Soc. Exp.

Biol. Med., 97:802-809. (Cited by Ibrahim,1993) .

14-Webster, R.G. ; Bean ,W.J. ; Gordman, O.T. ; Chambers, T.M. and Kawaoka, Y.(1992). Evolution and ecology of influenza viruses. Microbiol. Rev., 56:152-179.

15-White, D.O. and Fenner, F.J. (1986). Orthomyxoviruses. In: Medical Virology. 3rd ed. Academic Press Inc. London, Ltd.Pp.:509-519.

Study on Cytopathogenic effect of avian influenza virus in chicken embryo fibroblast cells (CEF)

H.A. A. Al-Nassrawei
Coll. Of vet. Med. /Univ. of Al- Qadissiya

A. S. Bana R. M. Al-khayatt
Coll. Of vet. Med. ,Univ. of Baghdad

Abstract

Study include cytopathogenic effect of avian influenza virus H_9N_2 in primary chicken embryo fibroblast cells. Primary chicken embryo fibroblast cells (PCEF) were able to propagate avian influenza virus H_9N_2 after treated of the virus with trypsine ,cytopathogenic effect (CPE) were noticed first after (72) hours post inoculation in first passage , but the affected was noticed earliest in the successive passages, and cytopathogenic effects were circularity of infected cells ,constriction and granulation in cytoplasm with aggregation of cromated in cell nucleus and alienation of infected cells from tissue culture. the virus infected PCEF cells were also able to haemadsorption chicken red blood cells after (48) hours post inoculation .